



САНКТ-ПЕТЕРБУРГСКИЙ  
ГОСУДАРСТВЕННЫЙ УНИВЕРСИТЕТ


**Клиника высоких  
медицинских технологий  
им. Н. И. Пирогова**



**Северо-Западный центр  
пельвиоперинеологии**

# НЕДЕРЖАНИЕ МОЧИ И ОПУЩЕНИЕ ТАЗОВЫХ ОРГАНОВ У ЖЕНЩИН

Руководство для пациентов  
и информация для коллег



Под редакцией Д.Д.Шкарупы, Н.Д.Кубина



## СОДЕРЖАНИЕ

<b>ГЛАВА 1. ВВЕДЕНИЕ</b> .....	<b>4</b>
<b>ГЛАВА 2. СТРОЕНИЕ И ФУНКЦИОНИРОВАНИЕ ОРГАНОВ МАЛОГО ТАЗА У ЖЕНЩИН В НОРМЕ И ПРИ ПАТОЛОГИИ</b> .....	<b>8</b>
Патогенез недержания мочи при напряжении .....	10
Патогенез пролапса тазовых органов .....	11
<b>ГЛАВА 3. НЕДЕРЖАНИЕ МОЧИ У ЖЕНЩИН</b> .....	<b>15</b>
Классификация .....	17
Причины возникновения недержания мочи .....	18
Диагностика .....	19
Лечение .....	20
Хирургические методы лечения .....	20
<b>ГЛАВА 4. ОПУЩЕНИЕ (ВЫПАДЕНИЕ) ОРГАНОВ МАЛОГО ТАЗА</b> .....	<b>27</b>
Классификация и причина возникновения .....	27
Лечение пролапса тазовых органов .....	30
<b>ГЛАВА 5. СИНТЕТИЧЕСКИЕ СЕТЧАТЫЕ ЭНДОПРОТЕЗЫ ДЛЯ ХИРУРГИЧЕСКОЙ РЕКОНСТРУКЦИИ ТАЗОВОГО ДНА</b> .....	<b>43</b>
<b>ГЛАВА 6. РЕКОНСТРУКЦИЯ ТАЗОВОГО ДНА У ПАЦИЕНТОК РЕПРОДУКТИВНОГО ВОЗРАСТА</b> .....	<b>50</b>
<b>ГЛАВА 5. ДАЙДЖЕСТ СЕВЕРО-ЗАПАДНОГО ЦЕНТРА ПЕЛЬВИОПЕРИНЕОЛОГИИ</b> .....	<b>55</b>
Гибридная революция (версия 3.0) .....	55
Тонкая настройка нужна не только для радио .....	60

# Глава 1

## ВВЕДЕНИЕ

Глава, в которой излагается история вопроса и позиция авторов

Поводом к написанию данной книги стало желание обобщить в одном источнике ответы на вопросы, задаваемые нашими многочисленными пациентами, страдающими стрессовым недержанием мочи (СНМ) и пролапсом (опущением) тазовых органов (ПТО), на протяжении последних двенадцати лет. На сегодняшний день, располагая опытом хирургического лечения более чем десяти тысяч подобных больных, мы имеем возможность написать это популярное руководство, ссылаясь не только на данные международной медицинской литературы, но и на собственный опыт. Обращаясь к нашим коллегам-врачам, которые наверняка будут листать данное пособие для пациентов, хотелось бы обратить внимание, что в 2022 году для профильных специалистов вышла монография под редакцией Д.Д. Шкарупы и Н.Д. Кубина «Женская тазовая медицина и реконструктивная хирургия», в которой подробно изложены все аспекты тазовой медицины и описаны как интервенционные, так и консервативные методы лечения патологии тазового дна у женщин. Она доступна для приобретения в многочисленных онлайн-магазинах.

По данным современных популяционных исследований у каждой пятой женщины в течение жизни могут возникать показания для хирургического лечения СНМ или ПТО. Согласитесь, это колоссальная цифра. Именно поэтому на протяжении всей истории хирургии данная тема привлекала внимание специалистов. До настоящего момента было разработано более 200 методов лечения указанных заболеваний. Такое изобилие подходов позволяет уверенно говорить лишь о том, что все они были далеки от идеала. Причина тому – частые рецидивы, неудовлетворительные функциональные результаты, необходимость длительной реабилитации, техническая сложность исполнения и др. Второе рождение реконструктивная хирургия тазового дна обрела в середине 90-х годов XX в., когда в распоряжении урогинекологов появились синтетические сетчатые имплантаты. Новая технология мигрировала из общей хирургии, где отлично себя зарекомендовала в лечении грыж живота. В «досинтетическую» эпоху хирург вынужден был для устранения дефекта стенки брюшной полости накладывать многочисленные швы, буквально «штопать» и без того неполноценную и поврежденную ткань фасций и связок. Внедрение инновации сделало возможным осуществлять эндопротезирова-



ние поврежденных структур, то есть без натяжения имплантировать на их место «сетку», которая впоследствии прорастала соединительной тканью пациента и становилась «неофасцией» или «неосвязкой». Результатом стала беспрецедентная эффективность и надежность (частота рецидивов уменьшилась на порядок), а также снижение болевого синдрома, ускорение реабилитации и, как следствие, значительное повышение качества жизни пациентов.

По своей сути и СНМ, и ПТО являются следствием повреждения соединительнотканых структур – фасций и связок, поэтому все базовые принципы лечения грыж живота с использованием сетчатых имплантатов оказались в полной мере применимы и в сфере реконструктивной хирургии тазового дна. Сначала произошло внедрение синтетического субуретрального слинга – ленты, имплантируемой под мочеиспускательный канал с целью достижения адекватной фиксации уретры при повышении внутрибрюшного давления (P. Petros, U. Ulmsten, 1994). Результаты оказались лучше, чем можно было себе представить. Сравнительно простая и воспроизводимая операция обеспечивала эффективность до 80 %. При этом пациентку можно было выписывать на следующий день или даже в день операции. Ничего подобного ранее в распоряжении хирургов не было. Позже был выявлен целый ряд ограничений для применения нового подхода, но это не сделало его менее ценным. Следующим логичным шагом стало применение синтетических эндопротезов в хирургическом лечении опущения и выпадения органов малого таза. В 2005 году были завершены масштабные исследования, которые привели к появлению технологии реконструкции тазового дна с применением фигурных сетчатых эндопротезов влагалищным доступом – Prolift и Apogee/Prigee (M. Cosson, R. Moore, 2005). Новая технология была намного сложнее в техническом плане, чем ранее предложенные субуретральные слинги, так как предполагала обширную диссекцию тканей, повышенные риски повреждения органов малого таза (особенно мочевого пузыря и прямой кишки), сосудов и нервов. Однако ранние результаты, полученные ведущими мировыми экспертами в сфере хирургии тазового дна, также оказались впечатляющими. Резко уменьшился болевой синдром, сократился период реабилитации, улучшились функциональные и анатомические результаты операций. Первые успехи вдохновили и специалистов, и производителей имплантатов на активное внедрение нового подхода в широкие массы. Появились красочные иллюстрации, обучающие анимационные фильмы, стали проводиться конференции, семинары и т.п. Эндопротезы для лечения ПТО поставлялись в виде стандартных наборов, содержавших все необходимое для установки. Зачастую это приводило к восприятию технологии как «стандартного решения на все случаи жизни». Но проблема, как позже выяснилось, была непроста...

Стали появляться сообщения о неприятных осложнениях, ассоциированных с применением новой технологии, среди которых наиболее часто фигурировали эрозии слизистой влагалища и стенки мочевого пузыря, нарушения мочеиспускания, болевой синдром, проблемы при половой жизни и др.

В некоторых публикациях частота осложнений и побочных эффектов доходила до 20-30%! Хирурги, естественно, обвиняли во всем «сетки». Но проблема зачастую крылась в недостаточной компетентности специалистов, которые смело брались за «модную» операцию, не успев (или не захотев) разобраться во всех нюансах совершенно нового метода. При этом среди «разочаровавшихся в синтетике» было много опытных и маститых врачей. Это неудивительно. Имея колоссальный опыт традиционных операций, они нередко легкомысленно относились к изучению специфики протезной хирургии, которая, между тем, имеет ряд кардинальных отличий. Можно даже сказать, что реконструкция тазового дна с применением синтетических имплантатов имеет очень мало общего с классическими операциями. Таким образом, число поклонников нового подхода сократилось – остались, к счастью для пациенток, преимущественно те, кто имеет достаточные знания и навыки для достижения наилучших результатов с частотой осложнений и побочных эффектов на уровне 2-3%.

На сегодняшний день уже миновали фазы «восхищения» и последующего неизбежного «разочарования» новыми технологиями лечения СНМ и ПТО. Четко определены показания для использования каждого метода, что изложено в международной профессиональной литературе (которую специалисты в своей области должны изучать регулярно). Истина, как обычно, оказалась посередине. Важно отметить, что в настоящее время в развитых странах введена строгая сертификация не только хирургов, но и медицинских центров перед допуском к данному виду операций. Таким образом применение сетчатых эндопротезов в хирургии тазового дна там стало «привилегией» только специализированных клиник высокого уровня.

Современный подход можно сформулировать следующим образом: «Синтетические эндопротезы должны применяться только (!) там, где отказ от них с высокой долей вероятности значительно ухудшит результаты лечения». Речь идет о рецидивном ПТО и выраженных формах выпадения (3 и 4 степени) в сочетании с явлениями дисплазии соединительной ткани и другими осложняющими факторами (хронические запоры, кашель и др.). Несмотря на незначительное число побочных эффектов и осложнений, с которыми мы столкнулись в последние 10 лет (не более 2%), в нашей клинике полностью изжит «дух эйфории», связанный с применением синтетических материалов в хирургии тазового дна. Мы применяем данный подход только при необходимости. А применяя, стараемся выполнять гибридные операции, то есть минимально использовать эндопротезы (чаще в области поврежденных связок) в сочетании с реконструкцией фасций тазового дна собственными тканями пациентки. Такие «смешанные» методики нам представляются наиболее перспективными, так как сочетают в себе надежность и эффективность протезной хирургии и сравнительную безопасность традиционных вмешательств. Важно также отметить, что у женщин репродуктивного возраста мы в абсолютном большинстве случаев не используем сетчатые материалы, применяя «расширенные» методики реконструкции тазового дна собственными тка-

нями (нативная пластика). В нашей практике на сегодняшний день каждая четвертая пациентка с ПТО из этой категории. Нами широко применяются как влагалищные, так и лапароскопические хирургические доступы.

Есть еще один «секрет», он же – принципиальная позиция: каждый клинический случай индивидуален и, следовательно, «стандартный» подход в реконструктивной хирургии тазового дна категорически неприемлем. Выводы о том, чем страдает конкретная пациентка и какова оптимальная тактика в ее ситуации можно сделать только в результате полноценной очной консультации с осмотром. Последнюю фразу мы используем очень часто при переписке по электронной почте с женщинами, пожелавшими получить помощь в нашей клинике: можно смело сказать, что в 60-70% случаев «интернет-представление» о пациентке кардинально отличается от того, что позже удастся увидеть своими глазами. Дело в том, что и самостоятельно излагаемые жалобы, и даже данные медицинских документов (справок, выписок, эпикризов и т.п.), которые присылают больные, зачастую неточно (а иногда – некорректно) описывают проблему. А в целом ряде случаев мы принимаем окончательное решение о том, какой вид реконструкции будем выполнять, уже во время операции, когда больная находится в наркозе (то есть обезболена и релаксирована), и удастся полноценно определить локализацию дефектов тазового дна. В этом смысле техническая и интеллектуальная готовность выполнить любой вид операции по поводу пролапса тазовых органов дает хирургам свободу действий, а пациентке обеспечивает максимальный шанс на успех. Категорически недопустима ситуация, когда покупается заветная «коробочка с сеточкой», которую надо во что бы то ни стало поставить! С такой ситуации нередко начинаются истории пациенток, страдающих от тяжелых и мучительных осложнений, с которыми периодически приходится иметь дело.

Отдельно нужно сказать о так называемой «функциональной урологии». Любые патологии тазового дна, особенно недержание мочи, требуют от специалиста тонкого понимания физиологии процесса и возможности осуществить необходимый диагностический поиск на высоком профессиональном уровне (выполнение комплексного уродинамического исследования, нейроурологического осмотра и т.д.). Восприятие СНМ и ПТО на механистическом уровне («отрезал-пришил», «поставил сеточку» и т.п.) неизбежно приводит к высокому риску функциональных расстройств. Банальный, но часто встречающийся пример из каждодневной практики. Пациентка после операции перестала терять мочу, но при этом перестала и нормально мочиться... Успешна ли такая операция?

Книга включает в себя главы, посвященные анатомии и физиологии тазового дна, недержанию мочи, пролапсу тазовых органов, синтетическим материалам в хирургии тазового дна, а также информацию для коллег – врачей, желающих получить дополнительную информацию и немного ознакомиться с проблемой. Хочется надеяться, что данное издание поможет многим женщинам избавиться от крайне неприятных недугов, «крадущих» их жизнь!

# Глава 2

## СТРОЕНИЕ И ФУНКЦИОНИРОВАНИЕ ОРГАНОВ МАЛОГО ТАЗА У ЖЕНЩИН В НОРМЕ И ПРИ ПАТОЛОГИИ

Важная глава с множеством иллюстраций, которая поможет лучше понять все остальные

Упрощенно к органам малого таза можно отнести мочевой пузырь, мочеиспускательный канал, матку, влагалище, прямую кишку и тазовое дно (см. Рис. 1. и Рис. 2.).

Рисунок 1.

*Органы малого таза у женщины – нормальное расположение:*

- 1 – лонный симфиз (место соединения лобковых костей),
- 2 – мочевой пузырь,
- 3 – мочеиспускательный канал (уретра),
- 4 – матка,
- 5 – влагалище,
- 6 – прямая кишка.

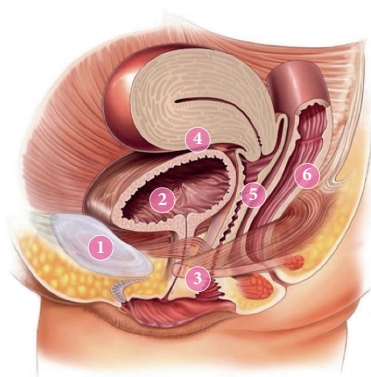
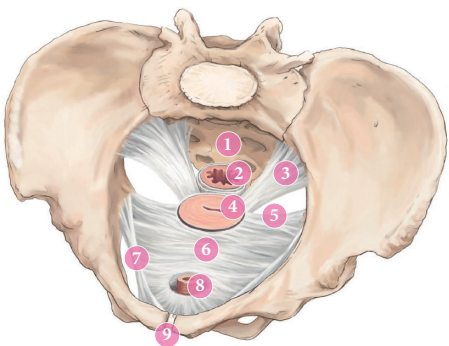


Рисунок 2.

*Схематичное представление структур тазового дна у женщины (в норме).*

Серым цветом обозначены связки тазового дна и фасции (соединительнотканые пленки).

- 1 – крестец, 2 – прямая кишка,
- 3 – крестцово-маточная связка,
- 4 – шейка матки,
- 5 – кардинальная связка матки,
- 6 – лобково-шеечная фасция,
- 7 – сухожильная дуга фасции таза,
- 8 – уретра, 9 – лобковый симфиз.

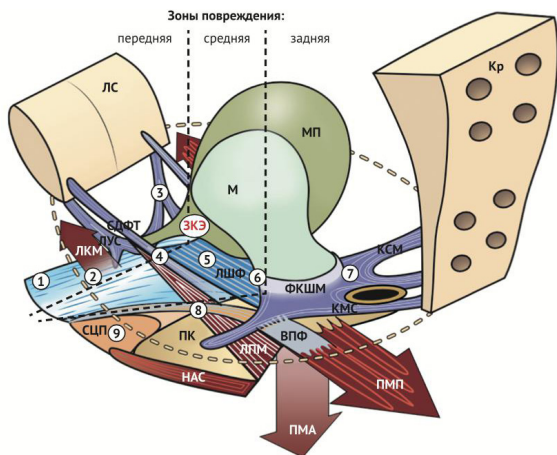


Немногочисленные органы малого таза окружены связками, фасциями и мышцами. Все эти структуры и составляют тазовое дно – комплексное анатомическое образование, обеспечивающее функционирование мочевого пузыря, уретры, матки, влагалища и прямой кишки.

Тазовое дно находится в постоянном тоне, поддерживая форму и положение органов малого таза, а в определенные моменты (мочеиспускание, дефекация, кашель, напряжение и др.) изменяет свою конфигурацию в соответствии с задачей (см. Рис. 3).

Рисунок 3.

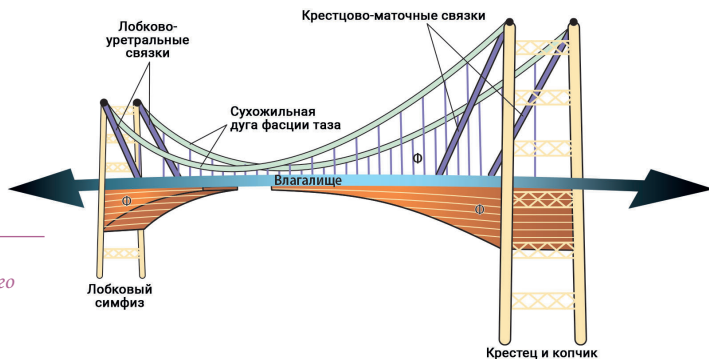
Взаимодействие связок, фасций и мышц позволяет поддерживать постоянный тонус тазового дна. Красными стрелками обозначены основные векторы мышечных усилий, которые в покое находятся в равновесии, а при необходимости начинают снижаться или повышаться. Так, например, при мочеиспускании задний вектор резко преобладает над передним.



Нормальное функционирование мышц тазового дна возможно только при сохранности связок и фасций. В случае повреждения последних неизбежен дисбаланс в работе всей системы в целом. Существует замечательное сравнение тазового дна с навесным мостом (см. Рис. 4.) Четкое понимание строения и функции каждой структуры тазового дна – это то, с чего должны начинать свою работу все специалисты, выполняющие операции в этой зоне. В противном случае они будут подобны «слепым котяткам в псарне».

Рисунок 4.

Схематичное изображение тазового дна в виде навесного моста



И недержание мочи при напряжении, и пролапс тазовых органов являются следствием повреждения различных связок и фасций тазового дна. Далее мы рассмотрим анатомические дефекты, приводящие к непроизвольной потере мочи и выпадению органов малого таза через влагалище.

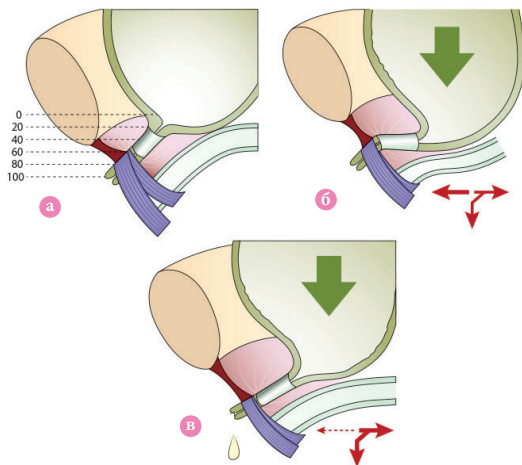
## ПАТОГЕНЕЗ НЕДЕРЖАНИЯ МОЧИ ПРИ НАПРЯЖЕНИИ

В норме при повышении внутрибрюшного давления (кашле, чихании, вставании со стула, прыжках и т.п.) мочевого пузыря ограниченно «проваливается» во влагалище, так как лобково-шеечная фасция, фиксирующая его в физиологичном положении, является достаточно подвижной и эластичной структурой. При этом глубокая поперечная мышца промежности (включая в себя сфинктер уретры) в содружестве с лобково-уретральными связками (мембраной промежности) держат среднюю треть мочеиспускательного канала на месте, не позволяя ему сместиться вниз (см. Рис. 5.). Таким образом, в средней трети мочеиспускательного канала образуется перегиб уретры (колени уретры), в котором создается высокое давление (как в перегнутом садовом шланге), препятствующее потере мочи. То есть происходит динамическая обструкция уретры. Конечно, важную роль в удержании играют и другие факторы: работа сфинктера, состояние стенки мочеиспускательного канала и др. Но решающим фактором, от которого зависит – будет женщина сухой или нет – является состояние связочного аппарата уретры.

Рисунок 5.

*Механизм удержания мочи у женщин при повышении внутрибрюшного давления:*

а. – положение в покое (мочевой пузырь на месте, уретра на месте),  
б. – положение при повышении внутрибрюшного давления в норме (мочевой пузырь сместился вниз, средний отдел уретры остался на месте – сформировалось «колени уретры» – моча не теряется),  
в. – положение при повышении внутрибрюшного давления и поврежденных связках уретры (и мочевого пузырь, и уретра сместились вниз – «колени уретры» не образовалось – происходит потеря мочи).



Исходя из этой концепции, в 1994 году докторами P. Petros и U. Ulmsten было предложено имплантировать на место поврежденных связок мочеиспускательного канала синтетический эндопротез в виде ленты шириной около 1 см. Тогда эта технология получила название TVT (tension free vaginal tape – англ. – влагалищная лента, свободная от натяжения) или IVS (intra vaginal sling – англ. – интравагинальный слинг).



Методика имела под собой четкую патогенетическую основу и оказалась очень эффективной. Сегодня этот подход – «золотой стандарт» в лечении недержания мочи при напряжении. Принципиальная схема операции представлена на Рис. 6. Синтетический субуретральный слинг протезирует связочный аппарат уретры, позволяет удерживать мочеиспускательный канал на месте при повышении внутрибрюшного давления и, тем самым, возвращает пациентке функцию удержания мочи (см. Рис. 7.).

Рисунок 6.

*Механизм работы субуретрального слинга (схема):*

У – уретра,

ЛК – лонные кости.

а. – связки уретры растянуты (черная пунктирная линия), мышечные усилия сфинктера неполноценны (белые стрелки), б. – на место растянутых связок имплантирован протез (зеленая пунктирная линия) – положение уретры возвращено в норму, условия для работы мышц созданы.

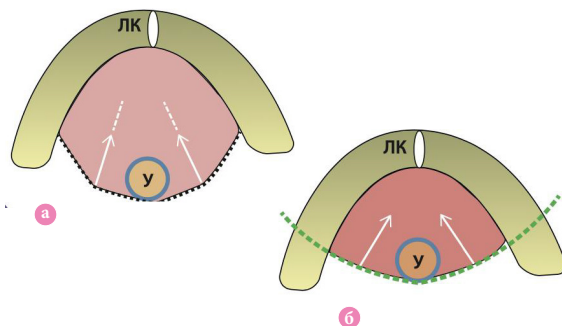
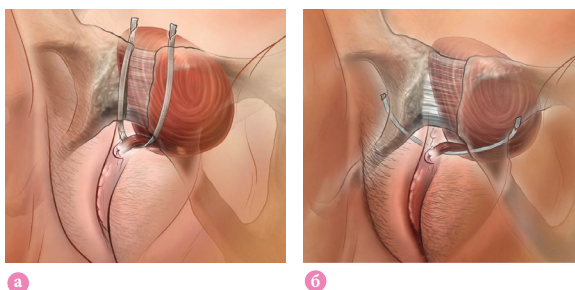


Рисунок 7.

*Основные типы слинговых операций:*

а. – позадилольное расположение эндопротеза,  
б. – трансобтураторное расположение эндопротеза.



## ПАТОГЕНЕЗ ПРОЛАПСА ТАЗОВЫХ ОРГАНОВ

На Рис. 8 изображена крайняя форма пролапса тазовых органов – полное их выпадение. При такой ситуации влагалище полностью выворачивается наружу подобно мешку, содержимым которого являются все органы, находящиеся рядом: мочевой пузырь, матка, прямая кишка, петли тонкой кишки.

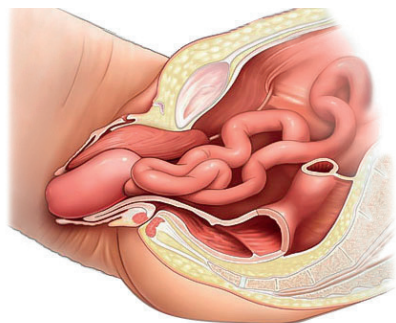


Рисунок 8.

*Полное выпадение тазовых органов*

Причина ситуации, представленной на Рис. 8, в почти тотальном разрушении связочно-фасциального аппарата тазового дна.

Влагалище можно сравнить с шатром, который держится благодаря фиксации центральной части и наличию опорных структур у сводов. В рассматриваемой ситуации центральной частью является фиброзное кольцо, окружающее шейку матки, которая, в свою очередь, расположена на вершине влагалища. В кольцо вплетаются крестцово-маточные и кардинальные связки, а также лобково-шеечная и прямокишечно-влагалищная фасции (см. Рис. 9). Благодаря этому шейка матки «подвешена» посередине малого таза подобно парашютисту на стропах. Но стоит этим стропам частично или полностью разрушиться, как шейка матки вместе с соседними структурами начинает под воздействием внутрибрюшного давления и силы тяжести выходить наружу из влагалища (см. Рис. 10). Подобная ситуация называется апикальным (верхним) пролапсом. Данный дефект является ключевым и, одновременно, наиболее трудным для хирургической реконструкции. Но без его устранения любая операция по поводу выраженного пролапса – затея малоперспективная.

Рисунок 9.

*Связочный аппарат, фиксирующий шейку матки – вершину тазового дна:*

ШМ – шейка матки,  
ФКШМ – фиброзное кольцо  
шейки матки,  
КМС – крестцово-маточные  
связки,  
КСМ – кардинальные связки.

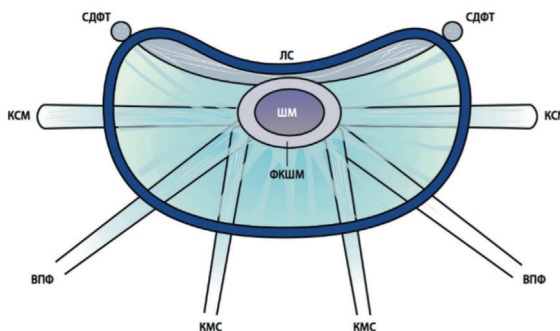
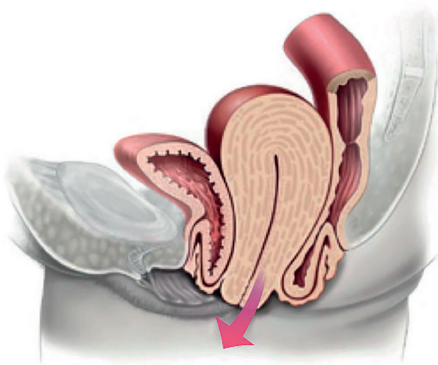




Рисунок 10.

*Опущение матки – следствие повреждения связочного аппарата:*

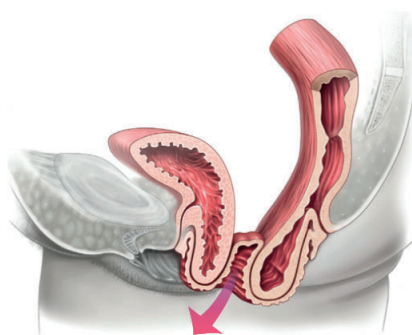
матка «тянет» за собой соседние органы – мочевой пузырь и прямую кишку.



Исходя из всего вышесказанного, хочется сделать важный вывод – матка не является причиной ее выпадения. Проблема в связочном аппарате. И, соответственно, удалять матку исключительно по поводу ее выпадения – действие бессмысленное и даже вредное, так как, делая это, мы удаляем и околошеечное фиброзное кольцо, которое является важным опорным элементом и может (а точнее, должно) пригодиться в реконструкции тазового дна. Парадоксально, но факт: пролапс тазовых органов продолжает быть одним из основных показаний для удаления матки не только в нашей стране, но и за рубежом. Кроме того, при выполнении гистерэктомии (удалении матки) неминуемо повреждаются сосудисто-нервные образования, что может приводить к развитию функциональных нарушений со стороны мочевого пузыря и кишечника, а также к атрофии слизистой влагалища и остатков поддерживающего аппарата тазового дна. Во всех существующих международных руководствах подобная тактика осуждается уже очень давно, но прогресс пока незаметен. После удаления матки по поводу пролапса риск развития постгистерэктомического пролапса возрастает почти в 5-8 раз и доходит до 45% (см. Рис. 11). Последнюю же патологию устранять намного сложнее, так как уже отсутствует плотная структура (шейка матки), к которой можно надежно фиксировать, в частности, сетчатые эндопротезы.

Рисунок 11.

*Опущение купола влагалища после удаления матки (схема)*

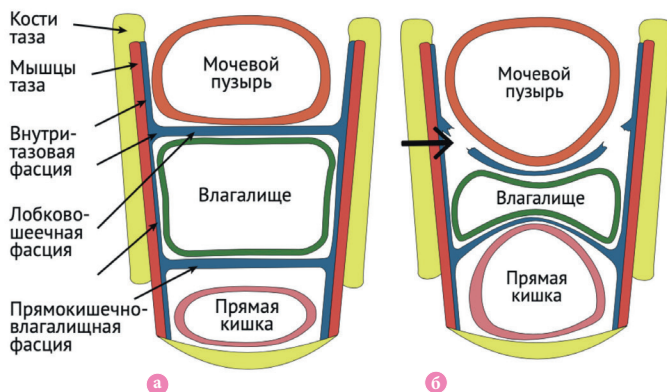


Влагалище имеет переднюю и заднюю стенки, которые граничат, соответственно, с мочевым пузырем и прямой кишкой (см. Рис. 1.). Ни стенки влагалища, ни указанные полые органы не способны поддерживать форму в пространстве. Если их изъять из окружающих структур тазового дна, они превращаются в аморфную массу. Каркасную функцию в данном случае преимущественно выполняют соединительнотканые пленки – фасции, которые с обеих сторон фиксированы к стенкам малого таза, а сверху – к уже известному нам окологреческому фиброзному кольцу. Лобково-шеечная фасция располагается между мочевым пузырем и передней стенкой влагалища, прямокишечно-влагалищная – между прямой кишкой и задней стенкой влагалища. Повреждение первой приводит к опущению (выпадению) мочевого пузыря во влагалище, второй – к опущению (выпадению) прямой кишки. Именно так развивается «опущение передней и задней стенок влагалища» или, что точнее отражает суть процесса – «опущение мочевого пузыря (цистоцеле)» и «опущение прямой кишки (ректоцеле)» – см. Рис.12.

Рисунок 12.

*Поддерживающий аппарат мочевого пузыря и прямой кишки:*

а. – фасции удерживают органы в физиологическом положении,  
б. – разрыв в лобково-шеечной фасции приводит к опущению мочевого пузыря (цистоцеле).



К сожалению, пролапс тазовых органов – это не только анатомическая проблема. Жалобы почти никогда не ограничиваются «чувством инородного тела, выступающего из влагалища». Аномальное положение тазовых органов приводит к выраженным нарушениям в работе мочевого пузыря (частые позывы, затрудненное мочеиспускание, хроническая задержка мочи, рецидивирующие инфекции), прямой кишки (запоры, трудности при дефекации, недержание газов и стула), создает трудности при половой жизни вплоть до полного отказа от последней, является причиной хронического болевого синдрома.

К счастью, на сегодняшний день большинство проблем, изложенных выше, излечимы хирургическим путем. Технологии реконструкции тазового дна при недержании мочи и пролапсе тазовых органов будут описаны в последующих главах.

# Глава 3

## НЕДЕРЖАНИЕ МОЧИ У ЖЕНЩИН

Глава, в которой объяснено, почему не надо мириться с недержанием мочи

Недержание мочи у женщин – заболевание, имеющее колоссальную распространенность. К настоящему моменту проведено большое количество эпидемиологических исследований, которые указывают на то, что более 30% (!) женского населения страдают той или иной формой этого недуга.

В развитых странах, таких как ЕС, США, Канада и др., недержание мочи, без преувеличения – проблема национального масштаба, на которую ежегодно тратятся весьма значительные суммы (санитарное просвещение, научные исследования, внедрение новых методов лечения и др.). Созданы международные профессиональные ассоциации специалистов, занимающихся проблемой удержания мочи, например ICS – International Continence Society (Международное общество удержания). Регулярно проводятся конгрессы и семинары, посвященные этой проблеме.

В нашей стране, к сожалению, ситуация несколько иная. По данным отечественных исследователей, не более 5-10% женщин, страдающих недержанием мочи, обращаются к специалисту. Основные причины этого следующие:

- традиционная «стеснительность» женского населения (несмотря на всю абсурдность, до сих пор принято делить болезни на «благородные», которыми болеть «не стыдно», например, ишемическая болезнь сердца (ИБС) и «неблагородные», о которых и говорить не хочется, как бы они ни мешали жить);
- мнение, что недержание мочи – это неизбежное следствие старения женского организма, от которого «никуда не денешься»;
- отсутствие информации у пациенток об эффективных и малоинвазивных методах лечения недержания мочи;
- недостаточная информированность врачей первичного звена, работающих в поликлиниках и женских консультациях;
- подавляющая приверженность врачей к «древним», травматичным и малоэффективным хирургическим методам лечения недержания мочи в гинекологических и урологических стационарах, что просто отпугивает пациенток и наотрез отбивает желание «ложиться под нож».

А между тем, в последние 10-15 лет в области лечения недержания мочи произошла без преувеличения настоящая революция. Сейчас уже можно уверенно сказать, что квалифицированный специалист, владеющий современными хирургическими и медикаментозными методами лечения недержания мочи, может помочь не менее чем 9 из 10 пациенток! Появились действительно эффективные и безопасные препараты. Хирургические методы лечения недержания мочи изменились до неузнаваемости. Операции по имплантации так называемого «синтетического субуретрального слинга» выполняются влагалищным доступом через разрез не более 1 см. При этом пациентки могут покинуть больницу уже на следующий день после хирургического вмешательства. Долгосрочная эффективность операции в экспертных центрах при наблюдении более 3 лет приближается к 90%. Кроме того, пациенткам после имплантации субуретрального слинга можно без опаски планировать беременность и рожать через естественные родовые пути! При этом риск рецидива заболевания не превышает 10%. Благодаря достижениям отечественных компаний-производителей хирургических материалов и системе обязательного медицинского страхования (ОМС) данная высокотехнологичная операция может производиться совершенно бесплатно для пациента.

### **Итак, каковы же современные взгляды на недержание мочи?**

1. Недержание мочи – слишком распространенная патология, чтобы ее стыдиться.
2. Недержание мочи – неоднородное заболевание. Выделяют как минимум три его разновидности: стрессовое недержание мочи (при напряжении, например, при кашле), ургентное недержание мочи (связанное с неудержимым позывом) и смешанное.
3. Не существует универсального метода лечения недержания мочи! Стрессовое недержание мочи в абсолютном большинстве случаев не поддается медикаментозному лечению. При ургентном недержании мочи оперативное лечение (например, слинговая операция) может в разы усилить патологические симптомы и сделать жизнь пациентки невыносимой (потребуется повторная операция по удалению эндопротеза). Смешанное недержание мочи – сложная ситуация, требующая высокой квалификации специалиста, дообследования и чаще всего комбинированного подхода.
4. В связи с вышесказанным, специалист, занимающийся лечением недержания мочи, должен владеть основами его диагностики и как медикаментозными, так и различными хирургическими методами лечения данной патологии. Это необходимо для определения правильной тактики.
5. Не нужно откладывать лечение – современные операции по поводу стрессового недержания мочи не влияют на беременность и роды!
6. Недержание мочи у пожилых женщин – **НЕ НОРМА!** Ни в каком возрасте. Возраст лишь может повлиять на выбор конкретной тактики лечения – и только!

7. В настоящее время существует целый ряд эффективных и относительно безопасных методик, способных справиться с недержанием мочи у большинства пациентов.

Сегодня у больных есть достаточно широкий выбор. Не стоит без раздумий «ложиться под нож», не узнав из разных источников (включая Интернет) обо всех возможных вариантах лечения.

## КЛАССИФИКАЦИЯ

---

Как уже говорилось, в настоящее время недержание мочи принято делить на три формы, имеющие разные причины возникновения, клинические проявления и, соответственно, методы лечения:

- стрессовое недержание мочи (при напряжении, например, при кашле),
- ургентное (связанное с позывом),
- смешанное (когда присутствуют обе формы недержания).

Также существуют более сложные и тяжелые виды недержания мочи такие как: ночное недержание мочи, постоянная потеря мочи, подтекание мочи после мочеиспускания. При этих формах недержания пациентка может даже не чувствовать момента потери мочи, а видеть лишь результат. Эти случаи требуют особо тщательного обследования и выверенного подхода к лечению, что возможно лишь в специализированных клиниках.

Ургентное недержание мочи является следствием патологии собственно мочевого пузыря (нарушение функционирования рецепторного аппарата, нарушение сократимости) или носит чисто нейрогенный характер (при заболеваниях центральной и периферической нервной системы). Лечение ургентного недержания мочи, как правило, консервативное, однако существуют и некоторые оперативные вмешательства (внутрипузырная инъекция ботулотоксина, имплантация нейростимуляторов и др.), но все они так или иначе направлены на коррекцию нейроурологических расстройств. Мы не будем в рамках настоящего популярного руководства останавливаться на этом.

Под стрессовым недержанием мочи (СНМ) принято понимать недержание мочи при кашле, физической активности, чихании, смехе и других действиях, сопровождающихся повышением внутрибрюшного давления. Синонимом термина «стрессовое недержание мочи» является термин «недержание мочи при напряжении – НМПН», который более понятно отражает суть явления.

Распространенность стрессового недержания мочи очень высока. По данным многочисленных мировых исследований, каждая вторая пациентка, отмечающая жалобы на непроизвольную потерю мочи, страдает именно от этого типа недержания. СНМ может встречаться в любой возрастной группе. Его частота составляет от 4% у женщин 20-24 лет до 12-35%

у пациенток старше 40 лет. Истинно стрессовое недержание мочи имеет место у 50-60% больных, еще у 20-30% пациенток обнаруживается смешанная форма патологии.

Суть недержания мочи при напряжении сводится к тому, что повышение внутрибрюшного давления приводит к «выдавливанию» мочи из мочевого пузыря через мочеиспускательный канал (уретру). При этом поврежденный связочный и сфинктерный (замыкательный) аппарат уретры оказывается не в состоянии противодействовать току жидкости (подробное описание механизма развития СНМ – в Главе 1). Принципиальным отличием стрессового недержания от других типов является тот факт, что потеря мочи происходит без участия мочевого пузыря: мышечная стенка мочевого пузыря (детрузор) при потере мочи остается расслабленной.

## ПРИЧИНЫ ВОЗНИКНОВЕНИЯ НЕДЕРЖАНИЯ МОЧИ

---

**Причины стрессового недержания мочи** очень разнообразны, но среди них чаще выделяются следующие:

- беременность и роды (растяжение связочного аппарата, крупный плод, затяжное/ускоренное течение, грубое акушерское пособие и др.),
- наследственные дефекты соединительной ткани (недержание мочи сочетается с образованием грыж передней брюшной стенки, варикозной болезнью вен, дряблостью кожи и др.),
- ожирение,
- хронические заболевания дыхательных путей, сопровождающиеся кашлем и чиханием,
- хронические запоры,
- подъем тяжестей,
- операции на тазовых органах (например, удаление матки).

Стрессовое недержание мочи, как уже говорилось, проявляется произвольной потерей мочи во время кашля, смеха, натуживания, занятий спортом и других видах физической активности. При этом, как правило, моча теряется небольшими порциями (по каплям) и потеря жидкости никак не связана с позывом к мочеиспусканию.

Исследования последних лет позволили установить анатомическую структуру, повреждение которой с высокой степенью вероятности приводит к стрессовому недержанию мочи. В норме мочеиспускательный канал в своей средней трети «проходит» через сложное мышечно-фасциальное образование, так называемую, урогенитальную диафрагму (УД). Данная структура выполняет две основные функции: фиксация и компрессия мочеиспускатель-

ного канала в покое и, особенно, при повышении внутрибрюшного давления. Повреждение данной структуры приводит к патологической подвижности мочеиспускательного канала (гипермобильности уретры), что и проявляется произвольной потерей мочи (см. Главу 1).

## ДИАГНОСТИКА

---

Диагностика недержания мочи при напряжении обычно не вызывает трудностей и основана на тщательном выяснении жалоб пациентки и данных осмотра. Для правильного выбора тактики (и во избежание ошибок) также применяются **следующие методы диагностики:**

- заполнение специфических опросников (оптимальный вариант – ICIQ-SF, UDI-6),
- суточный или часовой тест с прокладками (Pad-тест),
- влагищный осмотр со стресс тестом (кашлевая проба, проба с натуживанием)
- УЗИ органов малого таза и почек,
- урофлоуметрия,
- комплексное уродинамическое исследование (КУДИ).

Выполнение подобного протокола позволяет, в частности, исключить ургентную форму недержания мочи, которая по жалобам пациентки может быть ошибочно интерпретирована как стрессовая, и объективизировать показания к оперативному лечению. Особое внимание необходимо уделить стресс тесту – основному критерию СНМ. Ложноположительные, равно как и ложноотрицательные результаты недопустимы. Обязательным является проведение пробы как в положении лежа, так и стоя (до 20% женщин отмечают подтекание только в таком положении). Более того, часть больных теряют мочу лишь при определенных движениях (ходьба, прыжки, приседания и т.д.), что также надо учитывать. КУДИ далеко не всегда требуется для постановки диагноза, и выполнять это исследование по умолчанию всем пациенткам не требуется. Вместе с тем в случаях рецидива заболевания, смешанной или сложной формы недержания мочи уродинамическая диагностика обязательна.

В случае развития недержания мочи сразу после родов, его диагностика проводится не ранее чем через 6 месяцев. Именно это время необходимо на завершение влияния «гормонального фактора» на организм и окончательного восстановления «растянутого» связочного аппарата. У большинства пациенток за этот период симптомы заболевания полностью регрессируют.



## ЛЕЧЕНИЕ

---

### **Консервативные методы лечения включают:**

- тренировку мышц тазового дна (упражнения Кегеля),
- физиотерапевтическое лечение,
- коррекцию общего и местного гормонального фона,
- борьбу с ожирением,
- ограничение потребления жидкости и специальные диеты,
- лечение заболеваний дыхательных путей, хронических запоров и др.

Приведенные методы лечения могут быть эффективны лишь при начальных проявлениях болезни (эпизодическая потеря мочи минимальными порциями, подтекание мочи лишь при экстремальных нагрузках, отсутствие необходимости постоянно использовать влагоудерживающее белье). В международных руководствах консервативный подход действительно является первой линией лечения СНМ. Вместе с тем, высокой степени доказательности (реально эффективные) соответствуют лишь борьба с лишним весом и тренировки в первые месяцы после родов. Более того при отсутствии результата от проводимого лечения в течение 6 месяцев рекомендовано прибегнуть к хирургическим методам.

К сожалению, в подавляющем большинстве случаев выраженных форм недержания консервативная терапия малоэффективна, так как к стрессовому недержанию мочи у женщин приводит анатомический (структурный) дефект мышечно-фасциального аппарата тазового дна. Единственный надежный способ устранить этот дефект – хирургическая операция.

## ХИРУРГИЧЕСКИЕ МЕТОДЫ ЛЕЧЕНИЯ

---

Результатом лечения СНМ должно явиться восстановление естественной функции организма – удержания мочи при сохранении нормального мочеиспускания. В отличие от стандартных операций, когда нужно «что-то отрезать», «что-то пришить», «восстановить целостность поврежденного органа», функциональная хирургия требует строго индивидуального подхода и возможность тонкой подстройки. Здесь напрашивается аналогия со сложным часовым механизмом, в котором меняют деталь. После установки ее нужно обязательно проверить, подстроить и часто на это уходит больше времени, чем на сам ремонт. В обратном случае вся система может дать сбой из-за неправильно отрегулированной детали. В нашем случае при недостаточной поддержке уретры «протечка» не устраняется и эффекта от операции попро-



сту нет. Обратная, куда более опасная ситуация складывается, когда мочеиспускательный канал чрезмерно пережат (обструкция уретры): пациентке приходится тужиться, принимать особое положение или она вовсе не может помочиться самостоятельно. Часто приходится слышать: «ничего страшного, потужусь, главное, чтобы не подтекало». Но необходимо понимать, что в этом случае мочевой пузырь работает с постоянной перегрузкой и порой не может до конца опорожниться. Самое безобидное последствие этого – постоянные воспалительные процессы (циститы), куда более опасны нарушения работы почек (пузырно-мочеточниковый рефлюкс, гидронефроз, пиелонефрит). Выход из строя отлаженного механизма накопления и выделения мочи, так же может приводить к тому, что мочевой пузырь «сходит с ума»: частые неудержимые позывы на мочеиспускание (в том числе ночью), подтекание мочи как на фоне позывов, так и в покое и т.д. Нередки и случаи, когда в мочевом пузыре, длительно находящемся в стрессе после некорректной операции, возникают необратимые изменения, приводящие к его неспособности нормально эвакуировать мочу даже после устранения обструкции. Именно поэтому так важно сделать пациент-ориентированную операцию, тонко подстроить «стандартную деталь» к его индивидуальным особенностям.

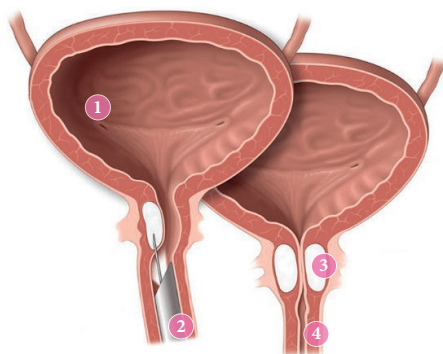
Современные методы оперативного лечения недержания мочи весьма разнообразны и насчитывают более 200 методик. Мы постараемся рассмотреть основные из них.

**Введение объемобразующих препаратов (гелей)** (рисунок 13) в подслизистый слой мочеиспускательного канала. Суть данной методики сводится к образованию под слизистой уретры своеобразных «подушек» (как при пробе Манту на коже предплечья). В результате введения геля в нескольких точках просвет мочеиспускательного канала сужается, и создаются предпосылки для лучшего удержания мочи. Этот метод лечения, на первый взгляд, подкупает своей простотой. Операция обычно выполняется с помощью цистоскопа через просвет мочеиспускательного канала.

Рисунок 13.

*Введение объемобразующих препаратов (гелей)*

- 1 – мочевой пузырь,
- 2 – эндоскоп с иглой,
- 3 – объемобразующий препарат,
- 4 – уретра.



Существуют методики, при которых не нужен даже цистоскоп. Однако достаточно сложно определить количество вводимого препарата для каждого конкретного случая, так как степень потери мочи у всех больных разная, да и анатомические размеры уретры тоже варьируют. В связи с чем, нередко требуются повторные инъекции препарата, а порой возникает обратный эффект – обструкция (невозможность мочеиспускания или его затруднение). К сожалению, при немалой стоимости эффективность данной методики на порядок уступает хирургическому лечению и имеет достаточно краткосрочный эффект (со временем препарат рассасывается). Риск повторных операций при использовании объемобразующих препаратов составляет 30-50%, что минимум в три раза выше, чем при стандартном синтетическом слинге. Не окончательно ясно и то, насколько используемые гели «безобидны» для уретры и парауретральных тканей, особенно, при повторных введениях. В связи с невысокой результативностью и непродолжительным эффектом область применения этой методики достаточно узкая.

**Передняя кольпоррафия или передняя пластика** (рисунок 14) в настоящее время – самая распространенная операция, выполняемая в гинекологических стационарах по поводу недержания мочи (в чистом виде или в сочетании с цистоцеле - опущением мочевого пузыря). Кольпоррафия дословно означает «наложение швов на влагалище». При выполнении данной операции выполняется срединный разрез влагалища, осуществляется диссекция тканей в боковых направлениях. Затем выделенные ткани, окружающие уретру и мочевой пузырь, и «на глаз» собираются «в кучу» (стягиваются) по средней линии с помощью специальных рассасывающихся швов.

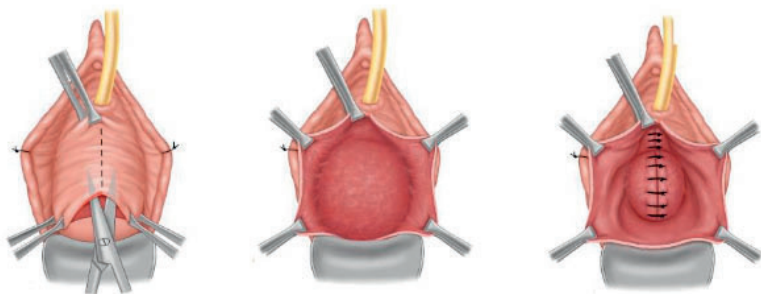


Рисунок 14.

*Передняя кольпоррафия*

В результате на некоторое время создается «поддержка» мочеиспускательного канала, позволяющая удерживать мочу. Спустя год эффективность этой операции – не более 50-60%, а спустя 3 года – лишь 25%. Невозможность объективного контроля при наложении швов приводит и к другой проблеме – затрудненному мочеиспусканию, которое беспокоит до 43% больных и требует длительной самокатетеризации, а порой и оперативного лечения.

Вместе с тем хирургическое вмешательство в субуретральной зоне может сильно усложнять выполнение современных операций по устранению недержания мочи, так как после нее развивается выраженный фиброз (рубцевание) тканей. В современных условиях при наличии в распоряжении хирургов синтетического субуретрального слинга передняя кольпорафия в качестве «антистрессовой» операции должна рассматриваться как архаизм. К сожалению, этот архаизм продолжает носить повсеместный характер.

**Кольпосуспензия по Бёрчу** (рисунок 15) заключается в подвешивании тканей, окружающих мочеиспускательный канал, к прочным структурам передней брюшной стенки – паховым связкам (Купера). Оперативный доступ: либо открытый (через разрез на передней брюшной стенке), либо лапароскопический (через несколько разрезов размером до 1,5 см с использованием камеры).

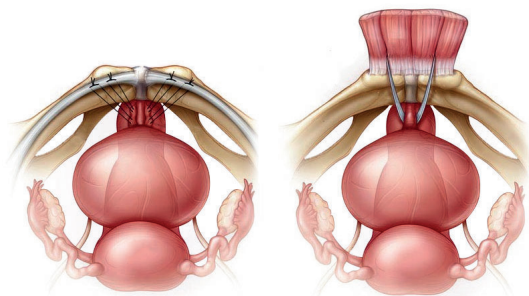


Рисунок 15.

Кольпосуспензия по Бёрчу

В течение длительного времени данная операция считалась «золотым стандартом» в лечении стрессового недержания мочи. Ее долгосрочная эффективность в умелых руках составляет до 70-80%. Основными недостатками данной методики являются: высокая инвазивность, длительность (минимум 60-90 мин), необходимость наркоза с искусственной вентиляцией легких и сильнейшая зависимость результатов от квалификации хирурга. С появлением операций по установке синтетического среднеуретрального слинга кольпосуспензия по Бёрчу утратила свои позиции.

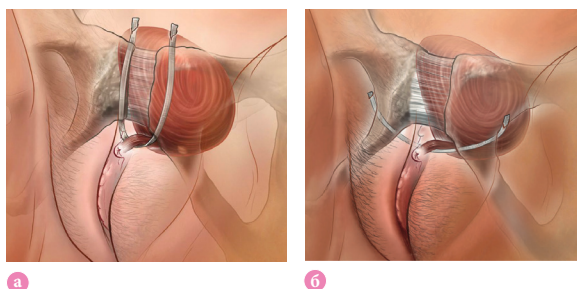
**Имплантация синтетического среднеуретрального слинга (слинговая операция, TVT, TOT и др.)** – современный «золотой стандарт» и, пожалуй, самый изученный метод лечения стрессового недержания мочи у женщин, позволяющий обеспечить высокую долгосрочную эффективность (см. Рис. 16). Основная предпосылка эффективности данной операции заключается в том, что осуществляется протезирование поврежденного фасциального аппарата урогенитальной диафрагмы синтетической биоинертной лентой. Имплантируемое устройство прорастает собственной тканью пациентки и становится по сути «неофасцией», выполняющей необходимую функцию поддержки уретры при повышении внутрибрюшного давления. К настоящему моменту все принципиальные этапы слинговой операции отработаны до мелочей, и она занимает не более 15 минут. Для установки синтетического

слинга в большинстве случаев применяется регионарная анестезия (пациентка находится в сознании) или внутривенная анестезия (без искусственной вентиляции легких). Лента устанавливается через разрез на передней стенке влагалища длиной не более 1 см и 2 кожных прокола (менее 5 мм) в области паховых складок или в надлобковой области (трансобтураторно или позадилоно соответственно). Спустя 2-3 месяца даже профессионал может не найти «следов» операции. Выписка пациенток из стационара может производиться на следующие сутки. Возвращение к полноценной активности (включая половую жизнь), как правило, происходит через 1 месяц.

Рисунок 16.

*Различные виды имплантаций субуретрального slingа*

- а. – позадилоное расположение эндопротеза,
- б. – трансобтураторное расположение эндопротеза.



Некоторые отличия существуют в методиках имплантации лент различных производителей. Сегодня на рынке медицинских изделий представлены имплантаты: УроСлинг (Линтекс, Санкт-Петербург), TVT, TVT-O (J&J), Aris (Coloplast) и др.

Очень привлекательными на первый взгляд выглядят мини-слинги. Своё название они получили из-за малых размеров импланта, который крепится в тканях на специальных гарпунах. За счёт этого процедура установки минимально травматичная и может проводиться амбулаторно. Однако это накладывает на него и серьёзные ограничения: протез устанавливается в одном единственном положении независимо от анатомических особенностей пациентки; фиксация гарпунов производится в мягких тканях, что не всегда надёжно. Все это привело к недостаточной эффективности этих систем (50-70%) и исключению их из крупных научных обзоров и рекомендаций.

Стандартные (полноразмерные) петли также не лишены недостатков. Если с качеством протеза и методиками все отработано до мелочей, то уровень натяжения слинга всецело основывался на ощущениях оператора. Хирургу как эквилибристу необходимо «поймать» равновесие, в противном случае при перетяжке импланта возникает обструкция, а при недостаточном натяжении сохраняется подтекание. Существующие ранее методы лишь примерно могли ориентировать врача и в случае неудачи не позволяли что-либо скорректировать после операции. Именно поэтому «честная» эффективность таких операций на сроках 1 год не превышает 80%, а на отдаленных сроках

(5 и более лет) и того меньше до 70%. Другой проблемой являлся достаточно высокий риск затрудненного мочеиспускания (до 10%). К счастью появились системы, которые позволяют регулировать степень натяжения для каждого конкретного случая в течение первых дней после установки (регулируемый слинг). По нашему опыту и данным литературы такая тонкая подстройка требуется каждой третьей пациентке (подробно об этом – в Главе 6).

Особая категория пациенток – это больные после неудачной операции по поводу недержания мочи. Для этих случаев обязательно тщательное дообследование и скрупулёзный разбор причин провала ранее выполненного вмешательства. Это возможно только в экспертных центрах, обладающих достаточным опытом и квалификацией. По статистике каждая последующая операция значительно уступает по эффективности предыдущей, именно поэтому необходимо очень осторожно подходить к лечению таких больных.

Хотелось бы обратить внимание читателя еще на один важный момент. Кажущаяся простота установки «ленточек» или «сеточек» при недержании мочи и коммерческая привлекательность данной операции на сегодняшний день привели к возникновению очень тревожных тенденций, которые могут дискредитировать метод.

Недостаточная квалификация специалистов, особенно в области диагностики, приводит к тому, что установку синтетического субуретрального слинга предлагают почти всем подряд женщинам, страдающим произвольной потерей мочи. А между тем, внешне одинаковое проявление далеко не всегда говорит об одной и той же ПРИЧИНЕ болезни! Подобный подход гарантированно приводит к неэффективным операциям и операциям, ухудшающим состояние больных.

Появилось немало хирургов, владеющих только одной операцией (чаще всего – трансобтураторной установкой слинга – TVT-О или TOT). Подобные деятели пытаются вылечить недержание мочи всех форм и степеней тяжести, а иногда даже опущение тазовых органов одним «проверенным» средством. Получается далеко не всегда...

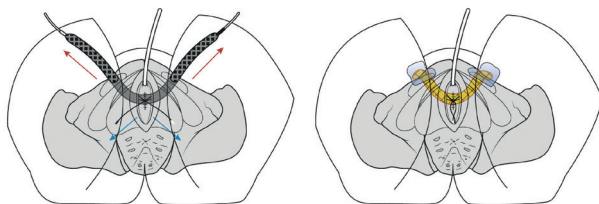
Иногда не совсем добросовестные специалисты вместо специальных эндопротезов, предназначенных для лечения недержания мочи, имплантируют фрагменты из сеток для хирургического лечения грыж. По стоимости это намного дешевле, но может привести к целому ряду «приключений».

В нашей клинике выполняется более 800 операций в год по поводу недержания мочи у женщин и более 2000 – при пролапсе (опущении) тазовых органов. И чем больший опыт накапливается, тем меньше остается иллюзий о том, что проблема лечения недержания мочи полностью решена! Только знания, опыт, совершенная хирургическая техника и индивидуальный подход способны обеспечить надежный результат и минимизировать риск побочных эффектов. На сегодняшний день мы устанавливаем только системы с возможностью регулировки (Рис. 17).

Также перед операцией в зависимости от анатомических особенностей, условий жизни (тяжелая работа, необходимость ухаживать за больными родственниками и т.д.), сопутствующих заболеваний выполняется индивидуальный подбор хирургического доступа (трансобтураторный или позадилонный). Кроме того, 100% кандидатов на имплантацию слинга предоперационно и после операции выполняется объективная оценка качества мочеиспускания (урофлоуметрия). Все это позволило повысить эффективность метода до 90-95% и почти полностью решить проблему с затрудненным мочеиспусканием в послеоперационном периоде.

Рисунок 17.

*Слинг с возможностью регулировки натяжения*



Таким образом, в настоящее время лечение стрессового недержания мочи – проблема, имеющая эффективное и безопасное решение. Нет никаких оснований позволять этому недугу «воровать» у вас драгоценные дни, месяцы и годы полноценной жизни! Несмотря на очевидные преимущества слинговых операций, распространенность их все еще остается недостаточной. Основные причины тому – излишне консервативные взгляды клиницистов, нежелание осваивать новые технологии и отсутствие информации у населения.

# Глава 4

## ОПУЩЕНИЕ (ВЫПАДЕНИЕ) ОРГАНОВ МАЛОГО ТАЗА

Глава, в которой говорится о том, как заставить непокорные органы малого таза вернуться на место

### КЛАССИФИКАЦИЯ И ПРИЧИНА ВОЗНИКНОВЕНИЯ

Опущение (выпадение) тазовых органов или пролапс тазовых органов (ПТО) – один из наиболее часто встречающихся диагнозов в женских консультациях. В России опущение матки и стенок влагалища наблюдается у 15-30% женщин. В пожилом возрасте частота пролапса гениталий достигает 50-60%.

Пациентки, страдающие опущением органов малого таза (цистоцеле, ректоцеле, опущение стенок влагалища, выпадение матки), чаще всего предъявляют жалобы на заметный анатомический дефект, нарушения мочеиспускания (недержание мочи, трудности с опорожнением мочевого пузыря) и дефекации (запоры, недержание газов), а также их беспокоят ноющие боли, чувство тяжести внизу живота, чувство инородного тела во влагалище, нарушение сексуальной функции, выделения из влагалища.

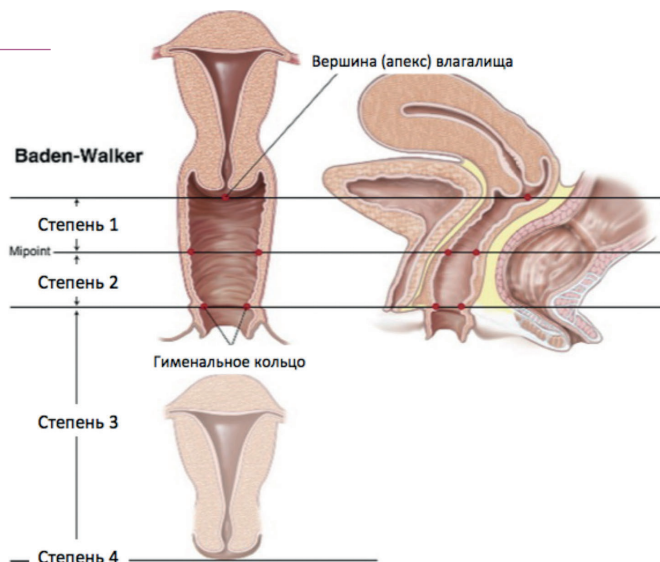
В международной литературе наиболее часто применяется **классификация опущения тазовых органов по Баден-Уокеру** (рисунок 18). Она предполагает 4 стадии:

- 1-я стадия наиболее пролабирующая точка доходит до половины длины влагалища;
- 2-я стадия наиболее пролабирующая точка влагалища доходит до гименального кольца (вход во влагалище);
- 3-я стадия наиболее пролабирующая точка выходит за пределы гименального кольца до половины длины влагалища;
- 4-я стадия влагалище выпадает полностью.



Рисунок 18.

Схема классификации пролапса тазовых органов по Баден-Уокеру

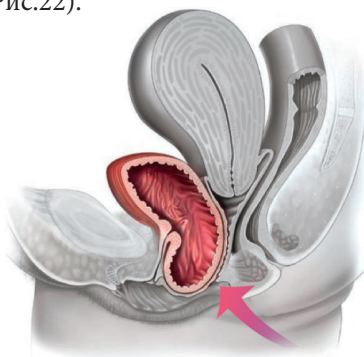


Чаще всего встречаются следующие **типы пролапса тазовых органов**:

- **цистоцеле** – опущение мочевого пузыря и опущение передней стенки влагалища (см.Рис.19),
- **ректоцеле** – опущение прямой кишки и опущение задней стенки влагалища (см.Рис.20),
- **утероцеле** – опущение матки или апикальный пролапс (см.Рис.21),
- **выпадение купола влагалища** (см.Рис.22).

Рисунок 19.

Опущение мочевого пузыря – цистоцеле (см.стрелку)



Опущение мочевого пузыря – цистоцеле нередко называют «опущение передней стенки влагалища». Это не совсем точно, так как описывает только внешнее проявление проблемы – визуально определяемую стенку влагалища, расположенную ниже, чем следует, или даже «выглядывающую» за пределы. Цистоцеле – особо часто встречающийся тип пролапса тазовых органов у женщин. Наиболее характерные жалобы при данной патологии: ущемленное



мочеиспускание, затруднения при мочеиспускании, чувство неполного опорожнения мочевого пузыря, тяжесть внизу живота.

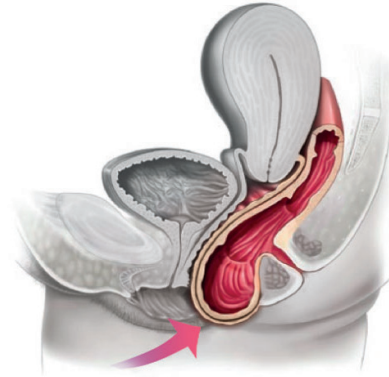


Рисунок 20.

Опущение прямой кишки – ректоцеле (см.стрелку)

Ректоцеле по аналогии с цистоцеле называют «опущением задней стенки влагалища». Наиболее характерные жалобы при ректоцеле: запоры, трудности при опорожнении прямой кишки (необходимость «вправлять влагалище»), нарушения мочеиспускания, чувство инородного тела в промежности.

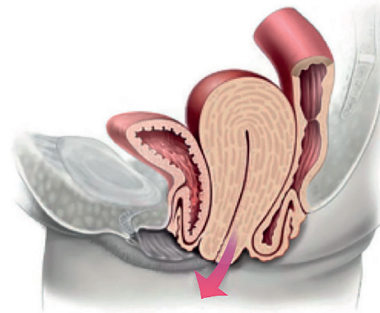


Рисунок 21.

Опущение матки – утероцеле (см.стрелку)

Опущение (выпадение) матки часто сочетается с опущением мочевого пузыря – цистоцеле и/или прямой кишки – ректоцеле, поэтому могут возникать жалобы, характерные для обоих заболеваний.

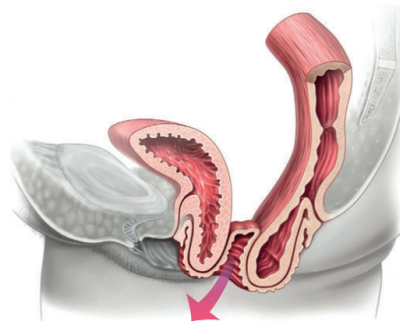


Рисунок 22.

Опущение купола влагалища

Опущение (выпадение) купола влагалища развивается только после экстирпации (полного удаления) матки по поводу различных патологий. Причем, если матка была удалена по поводу ее выпадения, то вероятность развития картины, изображенной на Рис.22, увеличивается в 5-8 раз. Это ясно указывает на **нецелесообразность удаления матки в качестве лечебной меры при пролапсе тазовых органов** (об этом будет сказано далее).

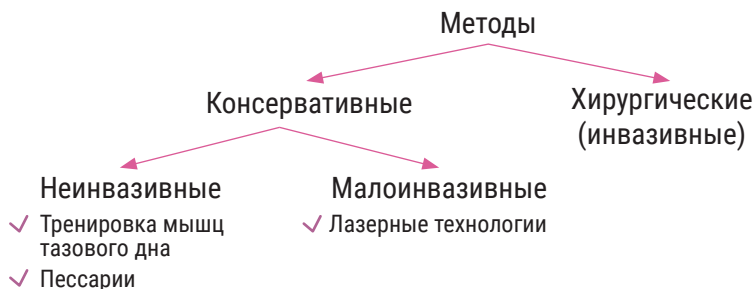
Среди факторов, способствующих развитию опущения органов малого таза, традиционно выделяют:

- травматичные и длительные роды,
- системную дисплазию (недостаточность) соединительной ткани,
- эстрогенную недостаточность (снижение общего и местного уровня женских половых гормонов),
- хронические заболевания, сопровождающиеся повышением внутрибрюшного давления (бронхит, астма, запоры и др.),
- нарушение процессов микроциркуляции крови и лимфы в малом тазу,
- ожирение,
- малоподвижный образ жизни.

## ЛЕЧЕНИЕ ПРОЛАПСА ТАЗОВЫХ ОРГАНОВ

---

Все многообразие существующих методов лечения опущения и выпадения органов малого таза можно классифицировать следующим образом:



### Консервативное лечение

---

Основная мысль, которую хочется донести в данном разделе, заключается в том, что вышеописанные методы не являются равнозначными по эффективности. К сожалению, окно терапевтических возможностей большинства консервативных методов (т.е., период, когда лечение приносит наибольший

эффект) достаточно узкое и касается, в основном, профилактики или лечения начальных форм опущения.

### *Тренировка мышц тазового дна*

Тренировка мышц тазового дна среди консервативных методов занимает лидирующую по популярности позицию. Более того, согласно большинству международных рекомендаций данный подход является первой линией лечения ПТО и СНМ. Просторы интернета пестрят статьями, посвященными этому вопросу: подробно описываются комплексы упражнений, а также предлагаются авторские методики. Традиционными являются упражнения Кегеля, цель которых увеличить тонус мышц тазового дна, благодаря чему достигается относительное сужение влагалищной трубки. Один из столпов урогинекологии J. DeLancey в своих работах и вовсе отводит ведущую роль в поддержке тазового дна мышечному каркасу.

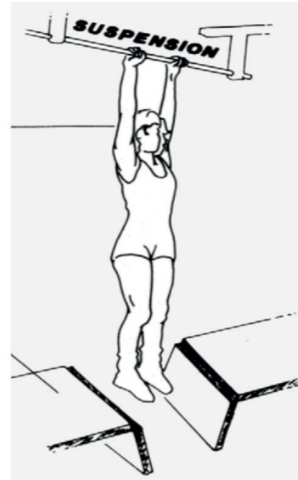

Рисунок 23.

Отчасти это действительно так, так как последние выступают основой для остальных структур (связок и фасций). Ни для кого не секрет, что роды являются основным фактором повреждения связочного аппарата тазового дна. Однако опущение развивается гораздо позднее, когда мышечный тонус ослабевает. Поэтому если вспомнить подробно описанный в Главе 1 механизм развития пролапса тазовых органов, то становится очевидным, что тренировки позволяют только «притормозить» прогрессирование опущения, и скорее даже замаскировать его. Как уже отмечалось, во всех бедах «виновны» связки и фасции тазового дна, которые после повреждения самостоятельно полноценно не восстанавливаются. Эту ситуацию можно проиллюстрировать следующим образом (см. рисунок 23): если представить, что связки и фасции, поддерживающие матку и влагалище – это руки, держащиеся за турник, то мышцы тазового дна – скамейки, которые не позволяют упасть вниз. Однако, как бы мы их не сближали упражнениями, в случае если «руки» отпущены, неизбежно, весь комплекс опустится вниз. Полезной данная методика может быть для пациенток с начальными стадиями опущения, а также при сочетании минимального пролапса с легкой степенью недержания мочи. Наибольшую актуальность тренировки мышц тазового дна приобретают для женщины после родов. В этот период мышечный тонус играет важную роль в комплексном восстановлении поддержки тазовых органов. Важно, что эффект от упражнений напрямую зависит от качества их проведения. К сожалению, правильно выполнять тренировки самостоятельно очень сложно. Для решения данной проблемы созданы специальные приборы – устройства биологической обратной связи (БОС). Здесь можно провести аналогию с занятиями в тренажерном зале

с тренером и самостоятельно. Многочисленные исследования говорят о том, что тренировки с использованием БОС позволяют на порядок повысить эффективность упражнений. Важно, что наилучших результатов можно добиться если упражнения начаты в первые месяцы после родов. Однако чаще всего к нам пациентки обращаются на более поздних стадиях, когда стенки влагалища с увлекаемыми за ними смежными органами уже выходят за пределы половой щели. В данном случае тренировка мышц тазового дна неэффективна, и более того, в некоторых случаях упражнения могут даже ухудшить ситуацию.

### *Пессарий*

Установка влагалищного пессария, или кольца, как его чаще называют, среди консервативных методов является исключением, так как она может применяться при любой стадии пролапса. Пессарии известны издавна. Их форма, материал, из которого они изготовлены, прошли определенную эволюцию, благодаря чему современные устройства качественно отличаются от своих предшественников. Основным недостатком этого метода является отсутствие какого-либо лечебного эффекта, он носит паллиативный характер, т.е. облегчает симптомы. Суть установки пессария заключается в том, что введенное во влагалище устройство выполняет функцию «распорок», не позволяющих влагалищным стенкам опускаться, а за ними и органам малого таза (см. Рис.24). После его удаления все симптомы возвращаются. Пессарии являются спасением для пациенток с выраженным опущением, которым по тем или иным причинам противопоказано оперативное лечение. Так как с установленным пессарием у женщины отсутствует чувство инородного тела в области промежности, нет необходимости во вправлении опустившихся влагалищных стенок при дефекации или мочеиспускании. Однако у данного метода есть и существенные недостатки. Не все женщины чувствуют себя комфортно с установленным пессарием, несмотря на его гладкую поверхность и эластичную структуру. Ведь ощущения несколько схожи с теми, что бывают при гинекологическом осмотре в зеркалах, введенных во влагалище. Однако если в последнем случае, это несколько минут, то при установленном пессарии это состояние является круглосуточным. Для пациенток важно, чтобы подбор пессария производился опытным специалистом, в этом случае минимизируется дискомфорт от выбранного устройства. К сожалению, в трети случаев из-за особенностей влагалища пессарий подобрать не удастся. Также стоит отметить, что традиционные пессарии женщина не может устанавливать сама, из-за чего с определенной периодичностью (раз в 2-3 недели) она должна посещать гинеколога для их замены и обработки. Кроме того стоит отметить, что далеко не все пациентки переносят нахождение инородного синтетического материала во влагалище: часто развивается выраженное воспаление (реакция слизистой), делающее невозможным применение подобных изделий. Современные модели пессариев сводят описанные выше негативные симптомы к минимуму, а также позволяют самостоятельно устанавливать

и удалять устройство. Несмотря на все это пессарий продолжает оставаться лишь паллиативной мерой, как костыли или трость для больной конечности.

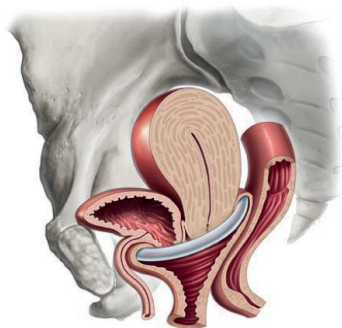


Рисунок 24.

Пессарий, введенный  
во влагалище

### *Лазерные технологии*

В последнее время стали появляться различные методики воздействия лазером на стенки влагалища. Суть этого воздействия заключается в запуске синтеза коллагена – вещества, волокна которого являются составной частью соединительной ткани и выполняют поддерживающую функцию. После проведенного лечебного курса повышается упругость влагалищной стенки, отмечается ее «подтянутость». На сегодняшний день описаны результаты использования лазерного воздействия при опущении органов малого таза, однако это немногочисленные работы отдельных авторов по всему миру. Крупные многоцентровые исследования отсутствуют, что не позволяет данной методике попасть в международные клинические рекомендации по лечению генитального пролапса.

### **Хирургическое лечение**

Основным методом лечения ПТО является хирургическое вмешательство. Существуют сотни различных операций. Глобально все они могут быть разделены на:

1. органосохраняющие (при которых матка с шейкой сохранены),
2. органонуносящие, использующие собственные ткани пациенток и эндопротезы (синтетические имплантаты).

Самыми лучшими, как правило, считаются операции, которые в наибольшей степени направлены на основные звенья патологического процесса. При ПТО – это повреждение связок и фасций тазового дна. Поэтому наиболее физиологичным является восстановление поврежденных структур. Для этого существуют два пути: первый – реконструировать связки и фасции, то есть «зашить» места дефектов при помощи хирургических нитей (пластика собственными тканями); второй – заместить поврежденные структуры синтетическими

или биологическими имплантатами (протезирующая пластика). Оба указанных подхода хороши, но для каждого из них есть показания и противопоказания. То есть метод проявит себя «во всей красе» только при условии корректного применения: «там, ГДЕ надо» и, естественно, «так, КАК надо».

Два слова о протезирующей пластике тазового дна. Принцип действия синтетических сетчатых эндопротезов очень прост. Они устанавливаются в те зоны, где требуется формирование новой связки взамен поврежденной. После чего имплантаты «прорастают» собственными тканями пациентки. То есть синтетические сетки являются, по сути, матрицами для формирования «неофасций».

В данном разделе мы рассмотрим наиболее известные и зарекомендовавшие себя методики, благодаря чему они приведены в международных рекомендациях.

### *Несколько слов об удалении матки...*

Органоуносящие методы лечения предусматривают удаление матки с шейкой (экстирпацию) или без нее (надвлагалищную ампутацию). Последняя чаще всего выполняется на первом этапе такой реконструктивной операции как сакрокольпопексия. Чаще всего производится полное удаление органа. Данное вмешательство является одним из ведущих гинекологических операций по частоте, как в нашей стране, так и за рубежом.

Не секрет, что именно удаление матки предлагается пациенткам как первостепенное вмешательство в большинстве случаев. В данном случае рассуждения следующие: «... выпадает матка? Необходимо ее удалить, тогда ничего не будет выпадать». Однако по данным литературы рецидив пролапса, то есть выпадение купола влагалища, в котором, как в мешке, содержатся органы малого таза (мочевой пузырь, петли кишечника) наблюдается в 11.6-45.0% случаев (См. Рис.22). Такая высокая встречаемость продиктована следующим: во-первых, данная операция не направлена на основные звенья патогенеза опущения. Проблема не в самой матке и том, что она зачем-то «решила уйти» с положенного места, а в дефекте связок и фасций, которые удерживают ее. Во-вторых, к матке фиксируются все связки тазового дна. Удаляя этот орган, мы производим дополнительный дефект в поддерживающем аппарате малого таза. В-третьих, маточные артерии, которые пересекаются при удалении матки, кровоснабжают не только матку, но и связочные структуры тазового дна, а также влагалище. А нарушение кровоснабжения никогда не может быть позитивным фактором. Ряд исследований говорит о том, что гистерэктомия увеличивает риск развития ургентного и стрессового недержания мочи. Кроме того, стоит отметить, что удаление матки не всегда легкое решение для женщины в психологическом плане. При гистерэктомии технически достаточно сложно, а скорее невозможно в полной мере сохранить длину влагалища. Оно становится короче. Кроме того, у ряда пациенток в ответ на удаление матки развивается постгистерэктомический синдром, характеризующийся психовегетативными и метаболическими нарушениями. Все это неминуемо негативно сказывается на качестве жизни. В большинстве современных рудо-

водств по хирургии тазового дна черным по белому написано: «...матка должна быть сохранена, если это возможно» (первоисточник: "... the uterus needs to be conserved wherever possible" P.Petros from "New directions in restoration of pelvic structure and function", New techniques in genital prolapse surgery, Springer, 2011).

Таким образом, если есть возможность, матку однозначно лучше сохранить. Однако существуют сопутствующие гинекологические заболевания, которые являются противопоказанием для органосохраняющего лечения ввиду повышенных онкологических рисков.

К таким заболеваниям относятся следующие:

- гиперпластические процессы в пери- и постменопаузе,
- рецидивирующая гиперплазия эндометрия в позднем репродуктивном возрасте,
- диспластические заболевания шейки матки,
- крупноузловая или растущая миома матки.

Стоит отметить, что средний возраст пациенток, обращающихся для оперативного лечения ПТО, находится в пределах 60-65 лет. В этот период гормональное воздействие на репродуктивные органы минимально, в связи с чем вышеуказанные предраковые процессы нечасто встречаются у женщин данной возрастной группы.

Для того, чтобы минимизировать риск постгистерэктомического выпадения купола влагалища более половины столетия назад были разработаны хирургические методики. Традиционно это фиксация влагалищного свода к крестцово-маточным связкам, а также ее модификация – кольпосуспензия по McCall (см.Рис.25). По данным некоторых исследований, их эффективность в предотвращении рецидива опущения при корректном исполнении (!) достигает 85%. На первый взгляд это очень неплохо. Однако надо понимать, что правильная техника подобных операций не проста, и существуют серьезные риски. Одним из серьезных осложнений является повреждение (перегиб) мочеточников, которые располагаются в непосредственной близости от крестцово-маточных связок и вынуждают хирургов из опасения накладывать очень «скромные» швы, которые не всегда позволяют осуществлять эффективную профилактику ПТО. Для предотвращения данного осложнения в лучших клиниках мира используют специальные пигментные вещества, окрашивающие мочу (например, индигокармин), которые вводят в вену пациентке за 5 минут до затягивания швов. После каждого затягивания хирург с помощью цистоскопа, проведенного в мочевого пузыря, убеждается в том, что из обоих мочеточников поступает окрашенная моча. Если после наложения фиксирующего шва прекращается выброс мочи, шов снимается и накладывается снова. Насколько нам известно, в отечественных клиниках это выполняется далеко не всегда. Зачастую хирург предпочитает накладывать швы «без фанатизма», справедливо руководствуясь в первую очередь соображениями краткосрочной безопасности пациентки и своего спокойствия.



В последнем случае высокая эффективность данного профилактического вмешательства маловероятна. Стоит отметить, что одним из факторов риска развития ПТО, а также его рецидива после произведения операции, предполагающей использование собственных тканей пациентки, является такое состояние как дисплазия соединительной ткани. Оно характеризуется сниженной прочностью и «растяжимостью» соединительной ткани во всем организме, в том числе и влагалищных связок и фасций. В этом случае логично, что подшивание купола влагалища к слабым, склонным к растяжению связкам также не может обеспечить долгосрочную фиксацию.

Если все-таки удаления матки не избежать, то преимущество стоит отдавать лапароскопической гистерэктомии. Так как в этом случае введенная в брюшную полость камера (видеоэндоскоп) позволяет под контролем зрения произвести более надежную фиксацию купола влагалища к крестцово-маточным связкам и захватить в шов влагалищную фасцию, сводя к минимуму риск повреждения мочеточников. Короткий восстановительный период после данного типа вмешательства также является одним из плюсов лапароскопического доступа.

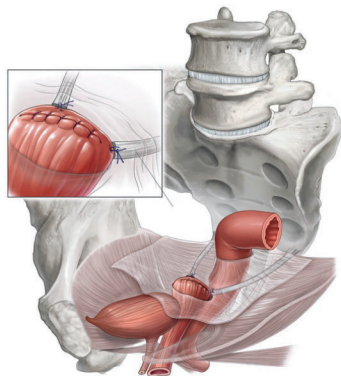


Рисунок 25.

*Фиксация купола (апекса) влагалища после влагалищной экстирпации (удаления) матки к крестцово-маточным связкам*

Одними из традиционно выполняемых методов лечения ПТО являются крестцово-остистая фиксация и сакрокольпопексия. Данные вмешательства требуют удаления матки на первом этапе операции, поэтому относятся к органонусящим.

Крестцово-остистая фиксация выполняется через влагалище и представляет собой подшивание купола влагалища к правой крестцово-остистой связке (см. Рис.26). Сложность данного вмешательства заключается в том, что указанная скелетная связка располагается на глубине 10 - 15 см и плотно окружена мышцами, сосудами и нервами. Чтобы подшить влагалище несколькими швами, недостаточно просто нащупать связку пальцами. Ее надо увидеть в ране. То есть надо выделить ее из окружающих тканей, что весьма непросто и может сопровождаться выраженным кровотечением. Кроме того, в результате данной операции влагалище сдвигается вправо, что не очень физиологично. Наиболее частыми осложнениями в послеоперационном периоде признаны опущение передней влагалищной стенки (цистоцеле),



возникающее из-за отклонения оси влагалища, а также боли при половой жизни (диспареуния). Последнее явилось причиной отказа хирургов от выполнения крестцово-остистой фиксации пациенткам, живущим половой жизнью.

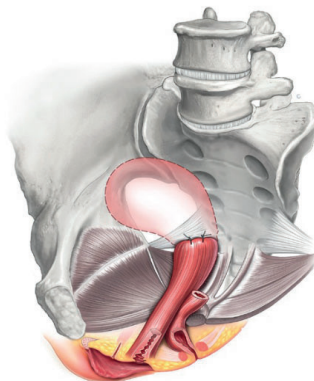


Рисунок 26.

*Крестцово-остистая  
фиксация: подшивание  
купола влагалища к правой  
крестцово-остистой связке*

Широкое распространение в мире получила сакрокопексия – фиксация шейки матки/матки к крестцу, точнее, к скелетным связкам на его передней поверхности с помощью синтетического сетчатого эндопротеза (см. Рис. 27). Исторически это первое вмешательство, в котором для восстановления пролапса начали использовать синтетические имплантаты. На сегодняшний день данная операция в основном выполняется лапароскопически. Она может сочетаться с надвлагалищной ампутацией матки (шейка матки сохраняется), после чего к культю шейки, передней и задней стенкам влагалища, а также в ряде модификаций – к мышцам тазового дна подшивается хирургическая сетка, которая другим концом фиксируется к крестцу. При сохранении матки протез фиксируется непосредственно к матке (сакрогистеропексия). В итоге влагалище оказывается «подвешенным», и за счет этого держится внутри.

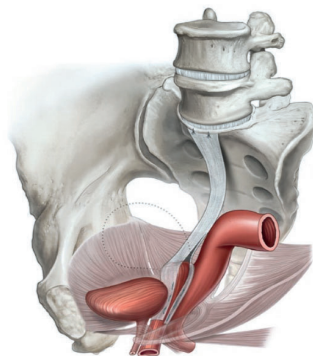


Рисунок 27.

*Сакрокольпопексия: культя  
шейки матки, передняя  
и задняя стенки влагалища  
фиксированы к передней  
поверхности крестца*

Эффективность сакропексии в лечении апикального «верхнего» пролапса (выпадения матки) весьма высока – порядка 80-90% (естественно, в руках профессионалов высокого уровня). Существенным ограничением данной операции можно считать ее не столь высокую эффективность при опущении

передней и задней стенок влагалища (при цистоцеле и ректоцеле). Кроме того, с точки зрения хирургической техники, методика достаточно сложная как для врача, так и для пациента. Продолжительность операции составляет около 3 часов. При этом пациентка находится в положении Тренделенбурга – лежит вниз головой под углом порядка 30 градусов, с брюшной полостью, наполненной углекислым газом под давлением 12 мм рт. ст. Безусловно, выполнение данной операции требует хорошего состояния здоровья пациентки. Все манипуляции происходят внутри брюшной полости в непосредственной близости от прямой (сигмовидной) кишки, тонкого кишечника, мочеточников, сосудов и нервов малого таза. Техника операции предполагает широкую диссекцию тканей в указанной зоне, что и обуславливает довольно высокий риск осложнений: спаечный процесс, кишечная непроходимость (риск около 2%), перфорация полых органов (прямой кишки, мочевого пузыря), кровотечение, повреждение нервов с появлением болевого синдрома – «пресакральной нейропатии» и запоров. Кроме того, есть риск эрозии стенки влагалища в месте контакта с эндопротезом (около 2-4%).

Новым этапом развития лапароскопической сакропексии является комбинированный лапаро-вагинальный подход, при которой реконструкция передней и задней стенок влагалища с промежностью выполняется через влагалище собственными тканями, а апикулярная фиксация осуществляется лапароскопическим доступом, как было описано выше. Важно отметить, что за счет сочетания двух классических доступов удалось минимизировать риски побочных эффектов стандартной сакропексии, повысить ее эффективность, особенно в переднем и заднем отделах влагалища, и уменьшить время операции. Несмотря на все это, данная методика подходит далеко не для всех и не исключает риски и ограничения любого другого абдоминального вмешательства. Согласно современным рекомендациям, данную операцию можно считать методом выбора для относительно молодых сексуально активных пациенток, у которых превалирует изолированное опущение матки. Еще одним показанием может стать болевой синдром в области скелетных связок малого таза, к которым выполняется апикулярная фиксация при влагалищных операциях.

### *Протезирующая влагалищная хирургия*

В 1997 году P.Petros предложил революционную идею – производить при пролапсе органов малого таза влагалищные вмешательства с использованием сетчатых имплантатов. По задумке автора сетчатый эндопротез-лента должен «протезировать» поврежденные крестцово-маточные связки, в результате данная операция при ПТО является наиболее патогенетически обоснованной. Вмешательство было названо инфракокцигальная сакропексия, позднее переименовано в задний интравагинальный слинг (ЗИВС). Данный подход позволил добиться наиболее физиологичного положения купола влагалища – он был симметрично утянут в направлении крестца, а установка эндопротеза по ненатяжной методике (tension-free) исключала минусы

жесткой фиксации влагалища и его сужения. Недостатком этого способа коррекции генитального пролапса являлось отсутствие фиксации сетчатого эндопротеза в плотных связочных структурах тазового дна, он находился лишь в параректальной (околопрямокишечной) клетчатке. В дальнейшем ЗИВС начал выполняться и в органосохраняющем варианте, когда эндопротез-лента фиксировался к шейке матки. Данную методику выгодно отличает использование малотравматичного влагалищного доступа (брюшная полость не задействована), короткая продолжительность операции – не более 30 минут (в опытных руках). Опубликованные в литературе данные свидетельствуют о высокой эффективности методики (около 90%) в отдаленные сроки.

Идея ЗИВС легла в основу множества других синтетических систем для восстановления пролапса, таких как Elevate, Пелвикс, Calistar и др. Описанные технологии предполагают использование эндопротезов для реконструкции тазового дна сразу во всех отделах: верхнем (опущение матки), переднем (опущение мочевого пузыря – цистоцеле) и заднем (опущение прямой кишки, петель тонкой кишки – ректоцеле и энтероцеле). «Главными» точками фиксации указанных имплантатов являются мощные скелетные крестцово-остистые связки. Остальные точки фиксации определяются в зависимости от задачи. Так, если речь идет о выпадении передней стенки влагалища (цистоцеле), то дополнительными точками фиксации становятся obturatorные мембраны в передне-медиальном отделе.

Хочется еще раз акцентировать внимание читателя на том, что описанные выше фигурные эндопротезы для реконструкции тазового дна влагалищным доступом не являются чем-то экстремально инновационным. Они представляют собой результат эволюции влагалищных технологий лечения ПТО. Их преимущества в том, что они способны замещать собой функцию не только крестцово-маточных связок (устранение опущения матки), но и лобково-шеечной фасции (устранение цистоцеле), а также ректо-вагинальной фасции (устранение ректоцеле).

### *Реконструктивная влагалищная хирургия*

Традиционные реконструктивные операции, такие как передняя и задняя кольпоррафии (буквальный перевод – «наложение швов на влагалище») способны обеспечить отличные результаты при условии относительной сохранности собственного связочно-фасциального аппарата у пациентки (рис.28,29). Швы, наложенные прецизионно в зонах дефектов, максимально малотравматично и физиологично избавляют пациентку от анатомического дефекта и жалоб. Однако, данный подход крайне малоэффективен при выраженных формах ПТО. По данным многочисленных рандомизированных исследований (обзор Кохрейн по ПТО от 2017 г.), которые сравнивали применение передней кольпоррафии с влагалищной имплантацией хирургических сеток при цистоцеле 3-4 ст., выяснилось, что после использования традиционного подхода частота рецидивов была в 3 раза выше. Недостаточная эффективность

кольпоррафии может быть результатом как имеющейся у пациентки дисплазии соединительной ткани, так и необоснованного выбора «маскирующей» операции при выраженной стадии пролапса.

Рисунок 28.

*Передняя кольпоррафия*

- 1 – наружное отверстие уретры,
- 2 – пликация фиброзно-мышечного слоя передней стенки влагалища,
- 3 – зажимы Эллиса,
- 4 – передний пролапс, пока не подвергнутый пликациям.

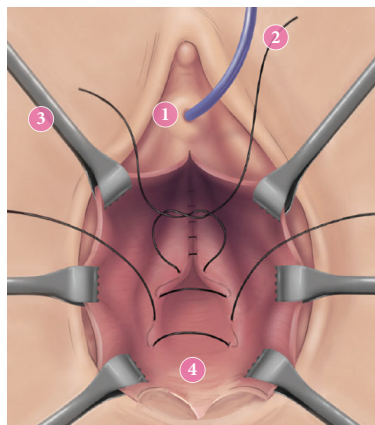
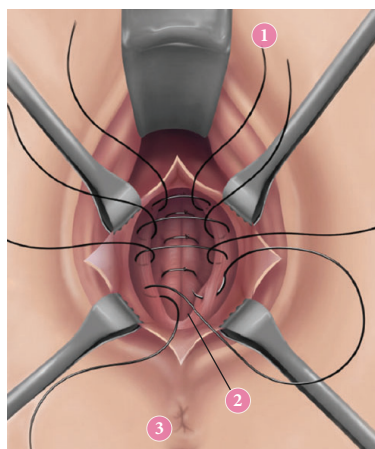


Рисунок 29.

*Задняя кольпоррафия*

- 1 – пликация фиброзно-мышечного слоя задней стенки влагалища
- 2 – задний пролапс, пока не подвергнутый пликациям
- 3 – задний проход.



Стоит отметить, что не только несостоятельность соединительной ткани и необоснованное применение кольпоррафии при выраженных стадиях пролапса могут негативно сказаться на результате этого вмешательства. Очень редко встречается изолированный дефект фасции в переднем или заднем отделе, чаще наблюдается сочетание его с дефектом крестцово-маточных и кардинальных связок (апикальным пролапсом). Простым языком, при опущении передней/задней стенки влагалища имеет место также опущение матки, и наоборот. По данным последних исследований частота такого сочетанного пролапса достигает 80%. Соответственно, в большинстве случаев изолировано «залатать» дефект в фасции оказывается недостаточным для достижения результата. В противном случае, рецидив неизбежен.

Таким образом, очевидна необходимость единовременного восстановления влагалищной фасции и «протезирования» крестцово-маточных связок. С данной задачей могут справиться «большие» сетки, описанные выше. Однако стоит отметить, что использование большого количества синтетического материала в хирургии тазового дна всегда несет риски имплантат-ассоциированных осложнений. К ним относятся эрозии, синдром хронических тазовых болей, диспареуния и др. Данный риск должен быть строго обоснован: применение таких систем целесообразно только при 3 и 4 степенях ПТО, то есть при выраженном опущении и выпадении тазовых органов в результате полного (или почти полного) разрушения собственного связочного и фасциального аппаратов пациентки. В тех же ситуациях, когда собственные связки и фасции повреждены лишь частично, применение «больших» сеток совершенно не оправдано.

В связи с этим перспективным оказывается выполнение сочетанных операций, включающих в себя использование синтетических имплантатов (при минимизации количества синтетического материала) и традиционную реконструктивную пластику влагалищной фасции – кольпоррафию. Разработанная нами методика – трехуровневая **гибридная реконструкция тазового дна** является одним из таких вмешательств.

### *Гибридная реконструкция тазового дна.*

Понятие «гибрид» (греч. ἵβριδικά – помесь) обозначает объект, сочетающий в себе свойства двух и более объектов. Предлагаемое нами вмешательство соответствует этому определению, оно сочетает в себе надежность сетчатой хирургии с безопасностью реконструкции собственными тканями. Глобально суть метода можно описать следующим образом: выполняется одновременное восстановление апикального пролапса и дефекта влагалищной фасции в переднем и/или заднем отделах и при необходимости структур промежности. Состоит операция из нескольких основных элементов:

1. «Протезирование» крестцово-маточных связок апикальным слингом, ! Способ аналогичен ЗИВС, однако эндопротез-лента проводится не только через мягкие ткани, но и через прочные крестцово-остистые связки.
2. Восстановление фасции путем субфасциальной кольпоррафии, ! В отличие от традиционной кольпоррафии, представляющей собой наложение отдельных швов на наружную поверхность влагалищной фасции, мы используем субфасциальную методику наложения шва. Данная модификация позволяет нам минимизировать риски эрозии слизистой и максимально эффективно произвести реконструкцию.
3. Соединение кольпоррафического шва с установленным эндопротезом – создание «единой конструкции».
4. Восстановление поврежденных структур промежности и ректовагинальной (прямокишечно-влагалищной) фасции, снимающее чрезмерную

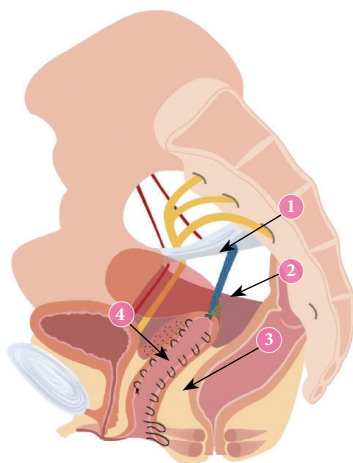
нагрузку с вышестоящих уровней поддержки, что позволило свести количество используемого синтетического материала к минимуму.

Современным этапом развития гибридной технологии стала трехуровневая хирургическая реконструкция тазового дна. Описанная выше методика сакроспинальной (крестцово-остистой) фиксации стала унилатеральной (односторонней), что позволило наполовину снизить количество перманентного синтетического материала и повысить безопасность. И главное – кроме первого и второго уровней поддержки восстанавливается и третий, за счет выполнения кольпоперинеорафии (наложение швов на влагалище и промежность). Последняя выступает в роли основы для вышестоящих уровней. Таким образом достигается комплексная реконструкция тазового дна с минимальным использованием синтетических материалов (рис. 30). Средняя длительность данного вмешательства составляет 40–45 минут. Выполняется влагалищным доступом. После операции у пациенток есть всего два одиночных кожных шва в ягодичных областях – местах, где проводился эндопротез-лента.

Рисунок 30.

*Трехуровневая гибридная хирургическая реконструкция тазового дна.*

- 1 – крестцово-остистая связка,
- 2 – апикальный слинг,
- 3 – задняя кольпоперинеорафия,
- 4 – передняя кольпоперинеорафия.



Проведенные нами исследования выявили высокую эффективность гибридной реконструкции, превышающую 90% в течение 2 лет после оперативного лечения. Пациентки выписываются из стационара на вторые сутки после вмешательства и в большинстве случаев сразу могут возвращаться к своей привычной жизни.

Хорошо зарекомендовавшая себя гибридная реконструкция тазового дна на сегодняшний день является ведущей методикой, выполняемой врачами нашего центра по поводу ПТО (подробнее об этой технологии – в Главе 7).

В заключение можно сказать, что реконструктивная хирургия тазового дна – очень специфическая область, требующая глубокого понимания анатомии и функции тазовых органов, а также уверенного владения как «сеточными», так и «традиционными» операциями. Знания делают врача свободным в выборе метода лечения, а пациента – довольным результатами.



Около 50% массы тела человека составляет так называемая «соединительная ткань». Основной ее функцией является сохранение постоянной структуры тела и интеграция всех остальных тканей воедино. Связки и фасции - типичные представители соединительной ткани. Эти плотные фиброзные структуры (тяжи и пленки) фиксируют мягкие ткани и внутренности человека к основным несущим конструкциям (костям, сухожилиям), обеспечивая тем самым постоянное и упорядоченное расположение органов. В таком стабильном состоянии сердечно-сосудистая, дыхательная, пищеварительная, мочеполовая и другие системы могут полноценно выполнять свои функции. И напротив, несостоятельность соединительной ткани приводит к структурным изменениям, которые в значительной степени влияют на работу организма.

Основной несущей конструкцией женского тазового дна являются именно связки и фасции. Повреждение их приводит к состоянию, которое принято называть опущением (выпадением) тазовых органов: мочевого пузыря, матки, тонкого кишечника, прямой кишки. Иногда используется термин «опущение стенок влагалища» (он не является научным, т.к. не характеризует суть процесса, а лишь указывает на внешние проявления). Выпадение мочевого пузыря приводит к учащенному мочеиспусканию, сильным позывам в туалет (вплоть до недержания мочи), чувству неполного опорожнения мочевого пузыря, а при выраженных формах – к появлению остаточной мочи и нарушению работы почек (развитию гидронефроза). Опущение прямой кишки сопровождается запорами, трудностями при опорожнении, недержанием газов и др. Опущение матки, как правило, сочетается с другими видами опущения и имеет смешанную симптоматику. При повреждении связок, удерживающих в правильном положении женский мочеиспускательный канал (уретру), развивается недержание мочи при напряжении (при кашле, чихании, смехе, беге и др.).

Соединительная ткань (плотно-волокнистая) устроена так, что она неспособна адекватно восстанавливаться после повреждений (разрывов). Это означает, что если связки и фасции были серьезно повреждены, то единственным надежным способом восстановить их структуру является хирургическое



вмешательство. На сегодняшний день недержание мочи при напряжении и опущение (выпадение) тазовых органов можно вылечить только оперативным путем. К сожалению, ни тренировка мышц тазового дна, ни воздействие лазера, ни лекарства, ни рефлексотерапия не способны обеспечить приемлемую эффективность. Важно отметить, что мышцы тазового дна вообще не имеют прямого отношения к развитию опущения тазовых органов, они даже расположены не в тех зонах, где образуются дефекты.

Операции по поводу недержания мочи и выпадения тазовых органов можно разделить на два типа:

1. Восстановительные (когда хирург определяет точное место расположения разрывов фасций и связок и «зашивает» эти дефекты). Некоторые виды данных операций: передняя и задняя кольпоррафии («пластика влагалища»), паравагинальная реконструкция, крестцово-остистая фиксация, крестцово-маточная фиксация и др.
2. Протезирующие (когда в ткани имплантируются различные устройства, замещающие функцию разрушенных связок и фасций). Наиболее часто для данных целей применяются синтетические сетчатые эндопротезы («сетки»), которые после установки прорастают соединительной тканью пациентки и становятся искусственными связками и фасциями. К подобным операциям относятся: имплантация субуретрального слинга (петли) –TVT, Урослинг и др., установка фигурных сетчатых протезов (Пелвикс, Элевейт и др.) – см.Рис.31.

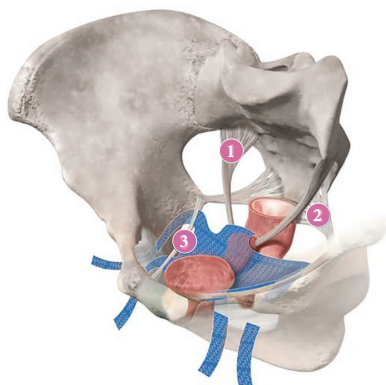


Рисунок 31.

*Фигурный эндопротез, установленный между передней стенкой влагалища и мочевым пузырем с целью устранения выпадения последнего:*

- 1 – крестцово-маточные связки,
- 2 – крестцово-остистые связки,
- 3 – сетка.

Первая группа операций, безусловно, более привлекательна с точки зрения относительной физиологичности и, опять же, относительной безопасности. Однако далеко не всегда удастся надежно закрыть дефекты в тканях без применения дополнительных пластических материалов. Если степень


разрушения связок и фасций не позволяет полностью обойтись без применения «синтетики», то имеет смысл в наиболее поврежденных зонах установить полимерные имплантаты и, тем самым, обеспечить надежный результат. Бывают случаи, когда использование собственных тканей пациента и вовсе невозможно по причине их крайне низкой прочности. При выраженных степенях выпадения применение эндопротезов снижает риск рецидива в 3-3,5 раза по данным многоцентровых исследований (обзор Кохрейн по ПТО, 2017).

Современные имплантаты для хирургического лечения опущения тазовых органов и недержания мочи являются прямыми потомками «сеток» для лечения грыж живота, которые уже более 30 лет успешно применяются в герниопластике, и без которых эту область хирургии сегодня даже трудно представить. Однако эндопротезы для урогинекологии имеют и ряд серьезных отличий, обусловленных специфической областью применения.

Хирургические сетки для реконструкции тазового дна представляют собой различной формы полотна, вязанные на специальной трикотажной машине из тонких монофиламентных нитей. Последние в народе называются «леской». Диаметр нитей составляет от 60 до 120 мкм (около десятой доли миллиметра) – см. Рис. 32.

Рисунок 32.

*Эндопротез-лента Урослинг (Линтекс) для лечения недержания мочи (слева) и эндопротез Гинефлекс (Линтекс) для лечения опущения тазовых органов (справа).*

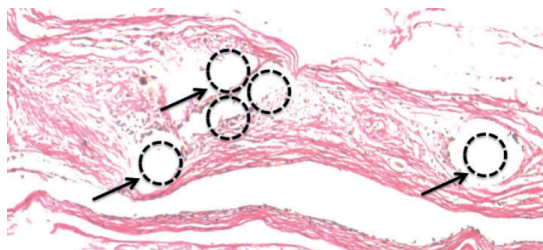


Материалом для современных сеток служит полипропилен (ПП) или поливинилиденфторид (ПВДФ). Оба этих материала отличаются высокой степенью биосовместимости и стабильности: они не выделяют в окружающие ткани никаких вредных веществ вне зависимости от срока имплантации. После закономерной фазы асептического (стерильного) воспаления, следующей за любым хирургическим вмешательством, они инкапсулируются, то есть покрываются соединительной тканью пациента. В результате на сетке как на матрице «вырастает» собственная ткань, что некоторые авторы называют «неофасциогенезом» – см. Рис. 33.

Рисунок 33.

*Эндопротез Гинефлекс (Линтекс) после 90 суток пребывания в тканях (под микроскопом):*

пунктиром и стрелками обозначены места расположения филаментов сетки, полностью окруженные волокнами соединительной ткани




Важной характеристикой современных сетчатых имплантатов является высокий уровень устойчивости к инфекции. Это достигается благодаря открыто-ячеистой структуре и отсутствию фитильности (см. Рис. 34.) Проще говоря, вся поверхность эндопротеза «открыта» для клеток иммунной системы организма (бактериям «некуда спрятаться от расправы»), а, кроме того, сетка не способна «тянуть» бактерии из «грязной зоны» (например, влагалища) в «чистую зону» (например, внутренние ткани, окружающие мочевой пузырь и матку).

Рисунок 34.

*Эндопротез УроСлинг (микрофотография):*

открыто-ячеистая структура сетки не дает возможности микроорганизмам колонизировать имплантат



Если говорить о технических характеристиках имплантатов для реконструкции тазового дна, то на сегодняшний день они схожи почти во всем. Отличия, как правило, сводятся к поверхностной плотности (массе полимера на квадратный метр полотна) или материалоемкости. Естественно, что чем этот параметр ниже, тем меньше «синтетики» имплантируется в ткани, то есть повышается мягкость, эластичность тканей и теоретически снижаются риски побочных эффектов. Однако надо понимать, что бесконечное снижение данной характеристики невозможно, т.к. влечет за собой ухудшение прочности сетки.

Современным трендом развития синтетических протезов является не только уменьшение их поверхностной плотности, но и самих физических

размеров сеток. Сегодня все более популярными становятся так называемые мини-сетки (mini-mesh). Наиболее перспективными продуктами данного направления стали апикальные слинги, которые протезируют самые загруженные отделы поддерживающего аппарата тазового дна (крестцово-маточные и кардинальные связки). То есть синтетика используется только там, где она действительно необходима.

Из вышеизложенных данных следует: современные сетки ведущих производителей принципиальных отличий не имеют (кроме цены – у отечественных изделий она ниже)! Это доказано в многочисленных исследованиях, и сомневающиеся могут сами в этом убедиться. Принципиальные отличия имеются в технологиях имплантации и руках, которые устанавливают протезы.

В настоящее время нашей командой ведется разработка нового поколения имплантов для реконструкции тазового дна, которое совмещает в себе все положительные стороны лигатурной фиксации, то есть нитями (безопасность и обратимость) и протезирующей «сетчатой» хирургии (малоинвазивность, стандартизуемость и физиологичность) за счет частичной резорбции. То есть по уже отработанной методике имплантируется сетчатый эндопротез, который со временем оставляет на своей месте лишь 6 нитей не рассасывающегося материала (всего 3% от первоначальной массы), являющихся матрицей для собственных тканей организма. За счет этого новое поколение имплантов минимизирует возможность развития протез-ассоциированных осложнений.

Хотелось бы повторить: хирургические сетки – не панацея. Далеко не всегда следует прибегать к имплантации синтетических материалов. Но при наличии показаний использование эндопротезов в реконструкции тазового дна обеспечивает очевидное и, можно сказать, кардинальное улучшение результатов лечения у огромного числа больных с выраженными (!) формами пролапса и недержанием мочи при напряжении. На сегодняшний день имплантация слинга может происходить в условиях стационара одного дня. Опущение тазовых органов требует 2-3 дневной госпитализации. При этом реабилитация происходит на порядок быстрее, чем это было ранее, при использовании традиционных подходов. А эффект операций достигает 80-90%. Однако данные технологии требуют очень высокого уровня специальных знаний и навыков хирурга! В противном случае пациентке могут угрожать тяжелые и трудноисправимые осложнения.

Главная ошибка начинающих хирургов – это неправильный подбор пациентов и используемых протезов. Очень важно строго персонализировать каждую операцию и использовать сетчатый имплант только там, где он действительно нужен. Именно на этом принципе основана описанная в предыдущей главе гибридная техника. Второй принципиальный момент – корректная имплантация хирургических сеток при опущении должна осуществляться в глубокие структуры таза в непосредственной близости к мочевому пузырю, прямой кишке, крупным сосудам и нервам.

Повреждение этих структур угрожает не только здоровью, но и жизни пациентки. Это обязывает врача в совершенстве владеть топографической анатомией данной зоны. Классическое же образование гинекологов и урологов (как в РФ, так и в мире) зачастую довольно поверхностно освещает данную область знаний. Не всегда у специалистов имеется время, силы и, откровенно говоря, желание, чтобы досконально изучать незнакомую область. И дабы не рисковать, работая в «темном лесу», многие хирурги предпочитают имплантировать сетчатые эндопротезы поверхностно (прямо под слизистую влагалища – в «привычную область») и, тем самым, нарушают технологию. Это приводит к тому, что слизистая влагалища, лишенная адекватного кровоснабжения и иннервации, заживает плохо (см. Рис. 35).

Рисунок 35.

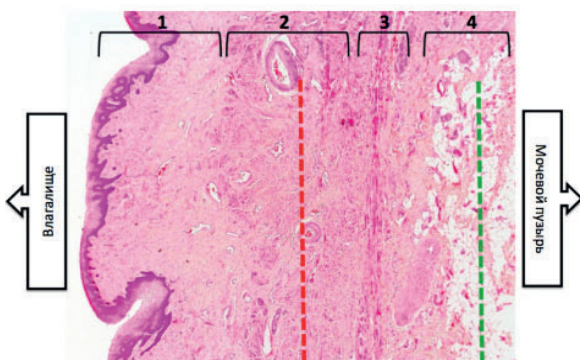
*Микроскопическое изображение передней стенки влагалища:*

1 – слизистая, 2 – подслизистый слой (содержащий сосуды, питающие слизистую),

3 – мышечно-фасциальный слой (лобково-шеечная фасция),

4 – рыхло-волоконистая соединительная ткань, окружающая мочево́й пузырь.

Красный пунктир – место некорректной поверхностной имплантации эндопротезов, зеленый пунктир – место корректной имплантации с сохранением питания слизистой.



В результате неправильной имплантации с высокой степенью вероятности (до 20%) образуются эрозии слизистой (когда сетка оголяется и «торчит» во влагалище), развиваются рубцевание и укорочение влагалища, возникают нарушения половой функции (диспареуния) и прочее. В большинстве случаев, подобные проблемы – следствие некорректной техники операции, а не результат применения сеток.

Имплантация субуретрального слинга при недержании мочи является, безусловно, менее сложной операцией. Но и она имеет огромное число нюансов, непосредственно влияющих на результат: определение показаний к операции (это далеко не всегда очевидно), техника расположения / натяжения петли, выбор эндопротеза и др.

Важной особенностью хирургии тазового дна является необходимость восстановить не только анатомию, но и нарушенную функцию органов при одновременном сохранении функции соседних структур!

Решить эту задачу без специальной подготовки в области функциональной урологии, нейроурологии и уродинамики подчас очень непросто. И, тем более, невозможно адекватно справиться с осложнениями.

Таким образом, эффективное и безопасное лечение патологии тазового дна возможно только в специализированных клиниках, где врачи имеют необходимые знания и навыки, прошли многочисленные тренинги и практические курсы, выполняют подобные операции на потоке и имеют постоянную обратную связь с прооперированными пациентками (!). «Любительский» подход к данной проблеме, когда специалисты начинают делать операции после просмотра обучающего фильма, категорически недопустим. Объективные международные данные указывают на то, что частота осложнений в хирургическом лечении патологии тазового дна с использованием сетчатых протезов в различных руках может варьировать от 1-3% до 30%. Появился даже термин: «хирург-ассоциированные осложнения».

Негативное информационное поле, которое в последние годы стало сопровождать операции по протезированию структур тазового дна синтетическими имплантатами, является прямым следствием бесконтрольного применения данной технологии недостаточно квалифицированными специалистами. Очевидно, что при столкновении с осложнениями врачу проще всего обвинить во всем сетку. Кому хочется заявлять о своей некомпетентности, особенно если «высокий статус» категорически не позволяет этого сделать?

В заключении необходимо отдельно отметить, что заболевания тазового дна крайне вариабельны. Сложно найти двух пациенток с абсолютно одинаковыми анатомическими и функциональными дефектами. Это заставляет грамотных специалистов каждый раз персонально подбирать наиболее подходящую реконструктивную операцию из своего обширного арсенала для конкретной пациентки, а не наоборот.



# Глава 6

## РЕКОНСТРУКЦИЯ ТАЗОВОГО ДНА У ПАЦИЕНТОК РЕПРОДУКТИВНОГО ВОЗРАСТА

Глава, в которой рассказывается как можно эффективно помочь пациенткам молодого возраста, пострадавшим после родов

Наиболее деликатной и сложной задачей для врача является реконструкция тазового дна у молодых пациенток. Это физически и сексуально активные женщины, у которых часто жалобы на функциональные и сексуальные расстройства превалируют над анатомическими изменениями. Особое внимание уделяется эстетической стороне лечения. Более того, нередко это является главной причиной обращения женщины к врачу. Немаловажным моментом является сохранение функционального состояния женских половых органов, так как у многих пациенток в планах беременности и роды. Именно в этой возрастной группе кроме «классического опущения», описанного ранее, мы часто встречаемся со специфическими формами патологии тазового дна, такими как гипертрофия и элонгация шейки матки, рубцовая/послеродовая деформация шейки матки, различные виды послеродовых повреждений промежности и синдром релаксированного влагалища. Остановимся подробнее на каждой из них.

**Гипертрофия и элонгация шейки матки** – это особая форма патологии тазового дна, при которой происходит изолированное удлинение и утолщение шейки матки. Точные причины развития данного заболевания неизвестны. Чаще всего это состояние сочетается с начальной степенью недостаточности связочного аппарата матки (апикальной поддержки тазового дна) и дефектом в области задней стенки влагалища и промежности. Внешне это выглядит как стоящее на входе или выходящее за пределы половой щели цилиндрическое плотное образование. Основной жалобой таких пациенток является чувство инородного тела во влагалище, дискомфорт при половом контакте («из влагалища выходит что-то твердое», «как будто на чем-то сажу» и т.д.). Кроме осмотра в кресле важным диагностическим критерием является УЗИ, при котором определяется длина шейки. Общепринятым порогом считается 4 см. Всё, что выше этой цифры, описывается как элонгация. Правильное определение этого параметра (к сожалению, далеко не все специалисты могут корректно это сделать) позволяет хирургу оценить какой длины фрагмент можно удалить без нарушения функционирования шейки. Это очень важно, так как в противном случае есть риск развития истмико-цервикальной недо-



статочности и невынашивания беременности. Наиболее эффективным и, пожалуй, единственным способом устранения элонгации шейки матки остается Манчестерская операция, которая заключается в удалении «излишней» части шейки матки и укреплении связочного аппарата матки (Рис. 36.).

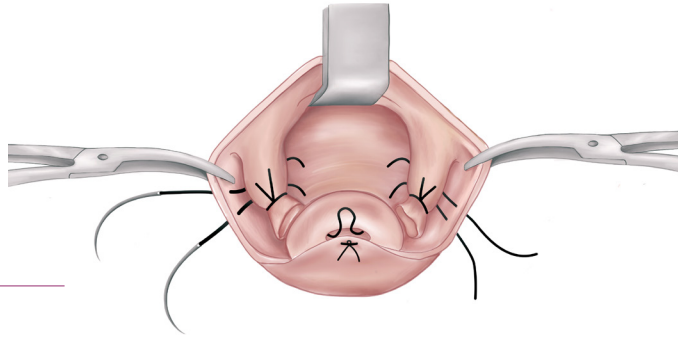


Рисунок 36.

Манчестерская операция

К сожалению, данную патологию часто путают со стандартным апикальным пролапсом и выполняют неоправданную пластику тазового дна с использованием сетчатого протеза. В этой ситуации попытка подтянуть матку имплантом не решает главную проблему – удлинение шейки матки. Все это практически сразу приводит к рецидиву заболевания. Кроме того, важно понимать, что из-за анатомо-гистологических особенностей элонгации шейки матки установка любого протеза крайне затруднена, его просто некуда имплантировать. Печальным исходом такого неразумного подхода является развитие серьезных осложнений, таких как хронический болевой синдром и экструзия протеза. У части пациенток истинная длина шейки матки не изменена. Вместе с тем имеется ее удлинение за счет деформированных «губ», которые формируются вследствие разрывов во время родов и несостоятельности швов. У таких больных достаточно резецировать (удалить) лишь измененные участки. При всей «стандартности» вмешательства (манчестерская операция описана еще в 60-е годы 20 в.) качество его исполнения у специалистов разного уровня подготовки отличается кардинально. Зачастую операция сводится просто к «отрезанию» электроножом «лишнего» без полноценного восстановления связочного аппарата матки, закрытия дефектов шейки матки, восстановления промежности.

Рубцовая деформация промежности – частое следствие тяжелых родов (разрывы, эпизиотомии, несостоятельность послеродовых швов и т.д.) и неудачных пластик тазового дна. Основными жалобами являются косметические дефекты промежности, диспареуния (боли при половом контакте), сужение половой щели вплоть до невозможности влагалищного интроитуса или наоборот – зияние влагалища. При осмотре основными находками являются

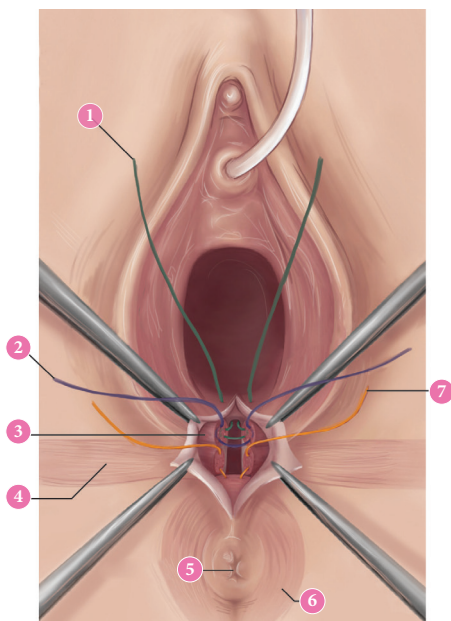
грубые рубцовые изменения промежности и влагалища, смещение малых или больших половых губ, широкая половая щель, «шторка» в области задней спайки (тонкая складка кожи частично, перекрывающая вход во влагалище) и т.д. В большинстве своем лечение таких больных – это эстетически-функциональное вмешательство. Необходимо подробно обсудить с пациенткой характер жалоб, особенности сексуальной жизни и, конечно, желаемый результат. Во время влагалищного осмотра определяются болевые зоны и косметические дефекты, обсуждается желаемый объем влагалища и вид наружных половых органов. Для устранения описанных проблем существуют различные пластические приемы. При «классическом» подходе в данной области, исповедуемом большинством гинекологов, когда влагалище реконструируется по сути только на входе, создается характерная «занавеска» или «карман», а задняя стенка остается почти без изменений или реконструируется на глубину в 2-3 см, при этом нередко швы накладываются и на «леваторы», то есть на фрагменты мышцы, поднимающей задний проход, что нередко приводит к длительному болевому синдрому и даже диспареунии (отказу от половой жизни). Женщины очень часто обращаются с просьбой рассечь «ужасную» перегородку на входе, которая мало того, что не дает нормально жить половой жизнью, но еще и приводит к крайне неприятному побочному эффекту, когда во время мочеиспускания моча частично попадает в «карман», а после вставания с унитаза вытекает из влагалища. В нашей клинике на основе различных техник и огромного клинического опыта была разработана методика расширенной субфасциальной кольпоперинеопластики (пластики влагалища и промежности). Данный подход позволил равномерно и осознанно изменять объем влагалища, полностью исключить формирование «занавески» или «кармана» и значительно снизить риски развития болевого синдрома. В настоящий момент, по нашему мнению, при корректном исполнении она является наиболее эффективным методом восстановления влагалища после родов. Вместе с тем, деликатность этой зоны требует строго индивидуального и взвешиваемого подхода для каждого конкретного случая. Важно отметить, что на сегодняшний день есть четкое понимание, что несостоятельность тела промежности способствует развитию ПТО во всех отделах, так как отсутствует опора необходимая для органов малого таза. Таким образом, кольпоперинеопластика приносит не только желанный эстетический, но и важный функциональный эффект.

**Синдром релаксированного влагалища** стоит особняком в ряде патологий тазового дна. В этой ситуации нет признаков какого-либо значимого опущения стенок влагалища и шейки матки, а симптомы «пролапса» (прежде всего нарушение сексуальной функции) не соответствуют анатомическим проявлениями. Чаще всего это состояние развивается у молодых пациенток после родов. Основными находками при влагалищном осмотре являются повышенная подвижность/растяжимость тканей в области промежности и гимена. Выбор метода лечения напрямую зависит от степени изменений

Рисунок 37.

*Перинеопластика (пластика промежности)*

1 – швы проходят через фиброзно-мышечный слой задней стенки влагалища и луковично-губчатую мышцу,  
2 – швы проходят через луковично-губчатую мышцу,  
3 – луковично-губчатая мышца,  
4 – поверхностная поперечная мышца промежности,  
5 – задний проход,  
6 – наружный сфинктер заднего прохода,  
7 – швы проходят через поверхностную поперечную мышцу промежности и наружный сфинктер заднего прохода.



влагалища. Возможен как консервативный путь (тренировка мышц тазового дна), так и различные варианты кольпоперинеопластики. Нередко пациенткам в этой ситуации предлагается введение филлеров и лазерные технологии. При этом важно знать, что данные подходы не входят ни в одни международные рекомендации и приносят очень краткосрочный эффект (не более полугода).

Отдельной темой реконструктивной хирургии тазового дна являются пластические операции на наружных половых органах (малые и большие половые губы) и преддверии влагалища. Формально у пациенток нет какой-то патологии, вместе с тем их не устраивает, а порой и мешает форма и размер описанных анатомических образований. Чаще всего увеличенные половые губы затрудняют введение полового члена во влагалище, а также не позволяют женщине носить некоторые виды нижнего белья. Измененное преддверие влагалища может вызывать боли при половом контакте или наоборот снижать чувствительность. Описанные состояния требуют, прежде всего, осторожного и выверенного подхода. Нередко пациентки, пытаясь достичь «идеала красоты», надеются решить разногласия в своих интимных отношениях. И чаще всего не получают желаемого результата, так как он находится на уровне межличностных отношений. Вместе с тем, есть те, кому лечение действительно необходимо, и для этого в арсенале хирургов есть много эффективных и малотравматичных методик. Наиболее популярными из них являются перинеопластика и лабиопластика. О перинеопластике мы говорили выше. Лабиопластика же представляет собой хирургическую процедуру, направлен-

ную на коррекцию малых и/или больших половых губ. Существует множество вариантов хирургической коррекции (см. Рис. 38), которые заключаются в уменьшении или увеличении размера и объема половых губ. Под кажущейся на первый взгляд простотой выполнения лабиопластики кроется технически непростая операция, нарушение техники которой может существенно снизить качество жизни и привести к серьезным осложнениям.

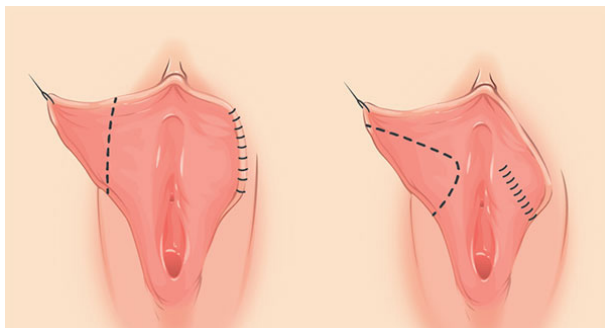


Рисунок 38.

Пластика малых половых губ

Важно понимать, что результаты реконструктивной хирургии тазового дна напрямую зависят от опыта хирурга, его фундаментальных знаний и арсенала оперативных техник. Это особенно ярко проявляется при лечении «молодых» женщин, где именно индивидуальная комбинация отдельных методик позволяет достичь максимального результата. В противном случае риск осложнений и рецидивов заболевания многократно возрастает. В нашей клинике накоплен значительный опыт лечения пациенток репродуктивного и перименопаузального возраста. Только в 2021 году было выполнено более 500 хирургических вмешательств подобного типа. Разработаны оригинальные подходы и методики, которые позволяют выполнять вмешательства строго индивидуально в каждом конкретном случае. Созданный алгоритм помощи «молодым» пациенткам не только повышает качество жизни больных, но и ни в коем случае не ограничивает последующие беременности и роды традиционным способом. Основные преимущества представленных подходов следующие:

- максимальное приближение результатов операции к анатомии влагалища «до родов»,
- минимальный болевой синдром,
- быстрая реабилитация,
- высокое качество половой жизни и высокий процент устранения функциональных расстройств,
- полное отсутствие нерассасывающихся синтетических материалов (сеток и т.п.).

# Глава 7

## ДАЙДЖЕСТ СЕВЕРО-ЗАПАДНОГО ЦЕНТРА ПЕЛЬВИОПЕРИНЕОЛОГИИ

Глава, в которой мы рассказываем коллегам о тех наших разработках в хирургии ПТО и СНМ, которые представляются наиболее значимыми

### ГИБРИДНАЯ РЕВОЛЮЦИЯ (ВЕРСИЯ 3.0)

«Никого в полной мере не устраивает то, что происходит сегодня с хирургическим лечением пролапса тазовых органов (ПТО). Десять лет назад многие наши коллеги с энтузиазмом ставили сетки КОМУ надо и не надо и чаще всего ТАК, как не надо... Потом начались закономерные осложнения и юридические гонения в США, как следствие – страх, трепет и запреты в Европе. Стала модной заслуженная и незаслуженная травля сеток. А некоторые доктора даже стали делать карьеру на этом. И вдруг (когда почти все крупные фирмы перестали производить имплантаты для лечения ПТО) профессиональное сообщество обнаружило, что ничего кроме пресловутой сакрокольпопексии, кольпоррафии и пессариев не осталось...» – так мы говорили в 2017 году, когда писали это пособие. К сожалению, к 2020 году ситуацию лишь осложнилась. Сначала в США все синтетические протезы для реконструкции тазового дна были переведены в 3 (максимальный) класс опасности, а в конце 2019 года и вовсе вышло постановление о полном снятии с продажи того небольшого перечня имплантов для реконструкции тазового дна, которые остались после запретов 2011 года. Следом за США последовали подобные санкции во многих странах Европы, Австралии и Канаде. Несмотря на все это более 15 тысяч ведущих специалистов по всему миру подписали петицию об отмене этого, по меньшей мере, странного решения. И сегодня мы опять стоим на распутье и нуждаемся в новой технологии, которая бы дала новую жизнь влагалищной хирургии тазового дна.

Как вы знаете, в 2015 году в стенах нашей клиники начала зарождаться концепция гибридной реконструкции тазового дна. Эта технология оказалась настолько удачной, что на сегодняшний день она отвоевала почти 90% территории у традиционных способов хирургического лечения пролапса тазовых органов (ПТО) в нашем стационаре (это более 2000 операций в год). Суть идеи заключается в том, что в абсолютном большинстве случаев достаточно использовать синтетический сетчатый имплантат только там, где он обеспечивает абсолютное и неоспоримое преимущество перед всеми доступными

технологиями, предполагающими использование нативных тканей. Это апикальный уровень поддержки, или I уровень по DeLancey, или уровень крестцово-маточно-кардинального связочного комплекса. На II уровне чаще всего вполне достаточно добротной пластики собственными тканями, так как нередко проблемы передней и задней стенок влагалища – лишь следствие разрушения вышележащих структур. В качестве такой надежной нативной реконструкции была предложена так называемая субфасциальная кольпоррафия, накладываемая на внутреннюю поверхность влагалищной стенки при условии, так называемого «субфасциального разреза», когда диссекция происходит строго в бессосудистых паравагинальных пространствах. Дело остается за малым – объединить первое и второе!

Нами была разработана оригинальная методика наложения субфасциальной кольпоррафии швом по Холстеду с привязыванием нити, проходящей через всю длину стенки влагалища, к апикальному слингу. Последний же обеспечивает надежную фиксацию всей этой объединенной конструкции к крестцово-остистым связкам. Достижением последних лет стала разработка и внедрение в повседневную практику трехуровневой реконструкции тазового дна. К описанным выше пунктам добавилось одномоментное восстановление ректовагинальной (влагалищно-прямокишечной) фасции и поврежденных структур промежности. Таким образом, нам удалось достичь комплексной реконструкции всех трех уровней поддержки. Данное нововведение позволило снять часть нагрузки с верхних отделов влагалища, что сделало возможным в два раза снизить количество имплантируемого материала. Теперь нет необходимости в билатеральной сакроспинальной фиксации, достаточно унилатеральной (односторонней). Все это значительно повышает уровень безопасности и эффективности гибридной технологии.

Особой проблемой реконструктивной хирургии тазового дна является постгистерэктомический пролапс (выпадение купола влагалища). Именно при восстановлении данного вида опущения с помощью сетчатых имплантатов наблюдается наибольшая частота эрозий слизистой влагалища. При постгистерэктомическом пролапсе отсутствует шейка матки, и эндопротез подшивается непосредственно к истонченной влагалищной стенке, что в случае выраженной ее атрофии приводит к эрозии.

Нами была разработана методика, минимизирующая риск развития эрозии сетчатого импланта. Суть метода заключается в формировании лоскута из наиболее пролабирующей стенки влагалища шириной до 2 см и длиной около 4-5 см так, чтобы край лоскута был направлен в сторону крестцово-остистой связки для фиксации имплантата, а основание лоскута располагалось в оптимальной апикальной точке сформированного влагалища. Имплант крепится с внутренней стороны лоскута тем самым изолируясь от слизистой влагалища. Данная методика позволяет сохранить кровоснабжение сформированного лоскута и полностью исключить контакт протеза и слизистой влагалища, значительно снижая риск эрозии сетчатого эндопротеза.



## *Итак, в чем же преимущества?*

1. Революция происходит без потрясений. При последовательном рассмотрении этапов предлагаемой операции ничего сверх-инновационного или «посягающего на основы» нет. Крестцово-остистая фиксация известна уже более пятидесяти лет, являясь одной из самых изученных технологий устранения апикального пролапса. Однако традиционный вариант этой операции крайне непросто технически и нередко приводит к специфическим побочным эффектам (боль в ягодиче и диспаренуния), что серьезно ограничивает применение данного подхода. Унилатеральная крестцово-остистая фиксация апикального отдела с применением сетчатой ленты из монофиламентного полипропилена значительно упрощает технологию и минимизирует риски. Кольпоррафия же – одна из самых часто применяемых методик в лечении ПТО. Мы просто глубоко усовершенствовали данную методику, предложив накладывать швы на по-настоящему прочные ткани и делать это одной нитью. Фокус же заключается как раз в создании единой конструкции, когда мы соединяем хорошую кольпоррафию с надежной апикальной фиксацией.
2. Имплантат не имеет прямого контакта со стенками влагалища. При корректной технике гибридной реконструкции тазового дна сетка расположена спереди или сзади от шейки матки и укрыта дополнительным слоем влагалищной фасции. В результате передняя и задняя стенки влагалища свободны от «синтетики», что позволяет им сохранить физиологическую подвижность и не вызывает вопросов связанных с «интенсивной половой жизнью» и прочим.
3. «Самонастройка» положения имплантата. Гибридная технология предполагает троакарное проведение эндопротеза-ленты через крестцово-остистые связки. То есть сетка стоит без жесткой фиксации к связкам. При ранней активизации пациентки (в день операции) имплантат имеет возможность «релаксироваться», то есть частично сместиться в тканях в случае избыточного натяжения, сформированного во время операции. Это в значительной степени профилаксирует болевой синдром.
4. Технология универсальна. Гибридная методика является стандартом, на основе которого можно осуществить множество вариаций, предполагающих переднюю, заднюю реконструкцию, их сочетание, устранение постгистерэктомического пролапса, дополнять реконструкцию тазового дна, выполняемую «большими имплантами» и так далее.
5. Технология воспроизводима. В отличие от крестцово-остистой фиксации или высокой крестцово-маточной фиксации (операция McCall), предлагаемая гибридная методика детально стандартизована на каждом этапе. Однако безопасное ее исполнение требует от хирурга четкого представления об анатомии области. Нельзя делать эту операцию, если не удастся однозначно верифицировать крестцово-остистые связки, седалищные кости, прямую кишку.



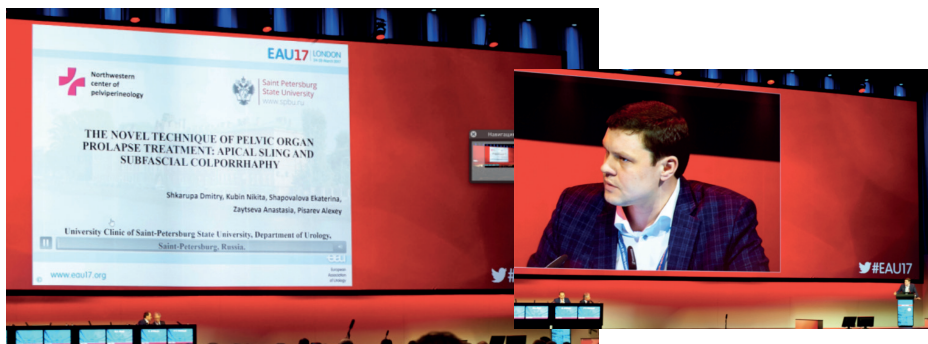6. Снижается стоимость лечения. В большинстве случаев для реализации гибридной технологии достаточно одного недорогого эндопротеза-ленты и нескольких упаковок нитей. Использование импланта Урослинг 1 (Линтекс, СПб) позволяет не только с легкостью укладываться в тарифы ОМС, но и обеспечивать приемлемую рентабельность данного вида помощи для стационара.

За последние 5 лет уже опубликован целый ряд статей, посвященных использованию гибридной технологии, в ведущих отечественных и зарубежных журналах.



Кроме того, гибридная технология вызвала интерес у экспертов научных комитетов ежегодных конгрессов Европейской ассоциации урологов (EAU), Американской ассоциации урологов (AUA), Международного общества континенции(удержания) (ICS), что выразилось во включении наших докладов в программы перечисленных научных мероприятий.

Гибридная методика передне-апикальной реконструкции тазового дна была представлена двумя докладами в Лондоне на конгрессе EAU-2017.




На конгрессе AUA-2017 была представлена гибридная технология лечения постгистерэктомиического пролапса.



Все представленное выше говорит о том, что разработанный в стенах нашего Центра подход имеет очевидные перспективы. Накопленный нами пятилетний опыт наблюдения за внушительной когортой пациенток, прооперированных данной методикой, с уверенностью позволяет нам сказать, что все надежды, возлагаемые на гибридную реконструкцию, оказались не напрасными.

Важной вехой в развитии гибридной технологии стало появление оригинального инструмента, позволяющего осуществлять билатеральную крестцово-остистую фиксацию с применением апикального slingа по методике проведения «изнутри-наружу». У данного подхода есть несколько значимых преимуществ:



1. **Безопасность** – первое же движение инструмента (перфорация связки сверху-вниз) выводит его наконечник из «опасной зоны», где расположены мочевой пузырь, прямая кишка, крупные сосуды и нервы. Это делает «проскальзывание» инструмента и повреждение значимых структур маловероятным.
2. Значительное «**облегчение жизни**» для начинающих хирургов и специалистов, привыкших к «гарпунным» методикам. Исчезают этапы поиска кончика инструмента через связку и массив тканей (практически невозможно «потерять кончик») и извлечения гибкого проводника из глубины раны влагалища. Именно эти действия всегда вызывали наибольшие затруднения при обучении.
3. Становится возможным **безопасное выполнение операции «по одному пальцу» при дефиците пространства**. Ранее (при использовании стан-

дартного инструмента) на вентральной поверхности связки необходимо было располагать два пальца.

4. **Перфорация связки «сверху-вниз» значительно легче физически, чем «снизу-вверх».** Это особенно актуально для коллег прекрасного пола.

## ТОНКАЯ НАСТРОЙКА НУЖНА НЕ ТОЛЬКО ДЛЯ РАДИО

---

Среднеуретральный слинг – это самый изученный и, вместе с тем, наиболее эффективный на сегодняшний день метод лечения стрессового недержания мочи (СНМ). Казалось бы, что ещё можно сказать о методике, которая за 20 лет, даже в эпоху «сеточных войн», стала золотым стандартом лечения СНМ, уверенно расположившись во всех клинических рекомендациях?

Предлагаю задуматься о самой сути этой операции. Она выполняется для восстановления удержания мочи при сохранении нормального мочеиспускания (!). Установка среднеуретрального слинга – это классический пример функциональной хирургии. К сожалению, многие специалисты мыслят категориями «отрезал-пришил» и свято верят, что вполне достаточно самого факта «правильной» установки слинга для его корректной работы. Это не так. И практика красноречиво это демонстрирует. Нас не удивляет, когда мастер-часовщик после замены детали, просит еще несколько дней для настройки правильного хода механизма. Что уж говорить о пациентке – мы внедряем в уже отлаженную и годами существующую систему искусственную деталь. В идеале именно имплантат должен максимально подстроиться под особенности анатомии и физиологии реципиента, а не наоборот.

Еще несколько лет назад мы тоже искренне считали, что имплантация слинга – это очень простая и эффективная операция. На тот момент в клинике выполнялось не более 100 операций в год. Но многократное увеличение числа больных и более тщательное послеоперационное обследование показало, что не все так хорошо – у части пациентов натяжение протеза было недостаточным, у других – избыточным. В первом случае это проявлялось недостаточной эффективностью, а во втором (намного более неблагоприятном) – симптомами явной и скрытой инфравезикальной (внутрипузырной) обструкции (наличие остаточной мочи, симптомы гиперактивности и др.). Решение этой проблемы напрашивалось само собой – возможность регулировки протеза после операции. «Почему после операции, а не интраоперационно?» – спросит читатель. Дело в том, что до 20% пациенток теряют мочу только стоя. А мочатся пациентки сидя. В операционной же пациентка лежит в литотомической позиции под обезболиванием. А для адекватного «тест-драйва» установленного слинга женщина должна находиться в максимально естественном для своего привычного образа жизни состоянии: иметь возможность ходить,

вставать со стула, кашлять и чихать в положении стоя, мочиться на унитазе и т.п. В нашей клинике выработан четкий алгоритм ведения пациенток до и после операции, включающий различные модификации кашлевой пробы, урофлоуметрию, определение остаточной мочи, анкеты, цистометрию и т.п.

Серьезным аргументом не в пользу стандартного (т.е. нерегулируемого слинга) являются и реальные результаты (без «фокусов», вроде «улучшения», «хорошего ответа» и т.п.), опубликованные в последнее время (Maggiore L.R. et al., 2017). Если посмотреть правде в глаза, то цифры статистики довольно печальные: «честная» эффективность операции не превышает 70%, а частота обструктивного мочеиспускания составляет 5-20%... В группе осложненных больных (рецидивы, недостаточность сфинктера, гипомобильная уретра, смешанное недержание мочи) показатели еще более неубедительные... При этом важно отметить, что так называемая «гиперактивность de novo», нередко возникающая после слинговых операций, может также быть следствием субклинической обструкции уретры. Данное состояние коварно тем, что остаточной мочи у пациенток нет. То есть нет формального повода рассекать имплант, но если рассечь – у большинства пациенток наступает очевидное улучшение! Избежать подобной проблемы можно только внимательно анализируя изменение показателей урофлоуметрии до и на следующий день после операции и имея возможность ослабить натяжение петли.

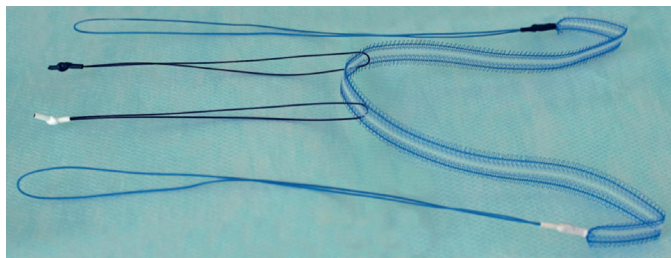
В конце 2015 г. в нашей клинике была разработана **концепция регулируемого слинга**. Она включает два основных положения:

1. Привычный эндопротез стал регулируемым. В центральной части хорошо зарекомендовавших себя имплантатов Урослинг (трансобтураторный слинг) и Урослинг 1 (позадилонный слинг) были установлены регулировочные нити, которые выводятся через влагалищный разрез. Эти нити применяются для ослабления натяжения петли. Концы же имплантов не обрезаются после операции и служат для усиления натяжения. После выполнения регулировки и подтверждения эффективности операции регулировочные нити и концы протеза удаляются.
2. Регулировка стала понятной и абсолютно контролируемой. Был разработан алгоритм оценки эффективности операции и регулировки натяжения. Стресс тест проводится как в положении лежа, так и стоя. Всем больным выполняется урофлоуметрия с определением объема остаточной мочи. В случае выявления недостаточного натяжения или обструктивной симптоматики под местной анестезией проводится регулировка. После каждой регулировки диагностика повторяется не менее двух раз.

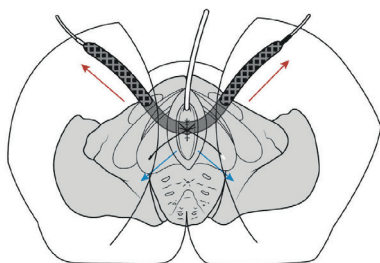
Все это позволило добиться **принципиальных преимуществ**:

- «Не страшно». Протез с одинаковой эффективностью и безопасностью может установить как начинающий хирург, так и опытный специалист (при условии правильной техники операции), т.к. есть возможность повлиять на ситуацию после операции.

- «Не нужно гадать». Степень натяжения всегда можно отрегулировать «по месту», ориентируясь на конкретного пациента, а не на свою интуицию.
- «Не нужно переувлажняться». Конструкция протеза и методика установки практически не поменялась. Вы ставите тот же слинг, но с новыми возможностями.



*Регулируемый  
субуретральный слинг  
(УроСлинг, Линтекс)*



*Схема расположения  
регулируемого  
субуретрального слинга*

В 2017 г. мы опубликовали первую статью о результатах лечения пациенток с первичным и осложненным СНМ с использованием регулируемой петли.

Актуальность проблемы подтверждается интересом зарубежных и отечественных коллег.

Наш опыт использования регулируемого слинга был представлен на конгрессе Американской ассоциации урологов в Бостоне (AUA 2017):

**AUA 2017 boston** MAY 12-16  
www.AUA2017.org

Saint Petersburg State University  
www.spbu.ru

Dmitry SHKARUPA, Nikita KUBIN,  
Olga STAROSEL'TSEVA


**The new paradigm of stress urinary incontinence treatment: adjustable sling for all cases**



О применении регулируемого слинга у осложненной группы больных было доложено на конгрессе Международного общества по удержанию в Флоренции (ICS 2017):

В ноябре 2017 г. концепция регулируемого слинга была освещена на пленарной сессии конгресса Российского общества урологов в Москве (РОУ 2017).

Результаты использования регулируемого слинга для осложненных форм недержания мочи были представлены в 2018 г на конгрессе Американской ассоциации урологов в Сан-Франциско.



Опубликована статья по использованию регулируемого слинга для лечения СНМ в журнале Международной Урогинекологической Ассоциации (International Urogynecology Journal).

Сегодня у нас нет сомнений, что возможность регулировки слинга – это тот краеугольный камень, которого не хватало для постройки понятной и эффективной системы выполнения слинговых операций. Только в 2016 году в нашем центре было выполнено более 600 имплантаций регулируемого слинга, который стал стандартом лечения СНМ. Применение данного подхода позволило практически полностью исключить обструктивные осложнения и повысить реальную (!) эффективность операции до 90 % даже у осложненных пациентов.

ОРГАНИЗАЦИЯ ЛЕЧЕНИЯ  
И ОНЛАЙН-КОНСУЛЬТАЦИИ:

[uroportal.ru](http://uroportal.ru)

ГОСПИТАЛЬНАЯ БАЗА:

Санкт-Петербург, наб. реки Фонтанки, д. 154

ОФИЦИАЛЬНЫЙ САЙТ  
КЛИНИКИ ВЫСОКИХ МЕДИЦИНСКИХ ТЕХНОЛОГИЙ  
ИМ. Н. И. ПИРОГОВА СПбГУ

[www.gosmed.ru](http://www.gosmed.ru)

АМБУЛАТОРНО-ДИАГНОСТИЧЕСКАЯ БАЗА:

Санкт-Петербург, площадь Стачек, д. 5  
«Клиника экспертной урогинекологии» АО СЗЦДМ